

DOI: <https://doi.org/10.17650/1994-4098-2025-21-4-99-105>

# Фертильность женщин с миомой матки после эмболизации маточных артерий

Ю.Э. Доброхотова<sup>1</sup>, И.Ю. Ильина<sup>1</sup>, Д.С. Антошечкина<sup>1</sup>, Р.Г. Ховалкин<sup>2</sup><sup>1</sup>Кафедра акушерства и гинекологии лечебного факультета ФГАОУ ВО «Российский национальный исследовательский медицинский университет им. Н.И. Пирогова» Минздрава России; Россия, 117997 Москва, ул. Островитянова, 1;<sup>2</sup>ГБУЗ г. Москвы «Городская клиническая больница № 29 им. Н.Э. Баумана Департамента здравоохранения г. Москвы»; Россия, 105094 Москва, Госпитальная площадь, 2**Контакты:** Дарья Сергеевна Антошечкина [doc.antoshechkina@mail.ru](mailto:doc.antoshechkina@mail.ru)**Введение.** Эмболизация маточных артерий (ЭМА) в настоящее время широко применяется для лечения миомы матки. Несмотря на это, вопрос о влиянии ЭМА на репродуктивную функцию остается дискуссионным.**Цель исследования** – изучение влияния ЭМА, проведенной по поводу миомы матки, на репродуктивную функцию женщин.**Материалы и методы.** Проведен ретро- и проспективный анализ историй болезни 100 пациенток в возрасте от 26 до 45 лет, подвергшихся ЭМА по поводу миомы матки.**Результаты.** В подавляющем большинстве случаев (96 %) ЭМА оказалась эффективной. Повторная ЭМА потребовалась только 4 % больных. Восемью (8 %) пациенткам проведена трансцервикальная миомэктомия по поводу рождающегося миоматозного узла в течение 1-го года после ЭМА. Одной (1 %) пациентке выполнена лапароскопическая миомэктомия, 1 (1 %) – экстирпация матки по поводу некроза миоматозного узла на 2-м году наблюдения. Регулярный менструальный цикл после ЭМА наблюдался у 80 % женщин, у 18 % отмечен нерегулярный менструальный цикл, который восстановился в течение 12 мес после операции, у 2 % пациенток в возрасте 45 лет наступила менопауза. Беременность наступила у 58 % пациенток. 34 (58,5 %) беременности закончились рождением живых детей, 13 (21,9 %) были прерваны по желанию женщин. В 3 (4,9 %) случаях беременности закончились самопроизвольным выкидышем. В 5 (9,8 %) и 3 (4,9 %) случаях выявлена неразвивающаяся и внематочная беременность соответственно. Частота осложнений течения беременности, родов и послеродового периода в нашем исследовании не отличалась от таковых показателей в общей популяции.**Выводы.** Применение ЭМА для лечения миомы матки у пациенток репродуктивного возраста, планирующих беременность, представляет собой высокоэффективную альтернативу хирургическим и медикаментозным методам лечения.**Ключевые слова:** лечение, миома матки, эмболизация маточных артерий, фертильность, репродуктивная функция**Для цитирования:** Доброхотова Ю.Э., Ильина И.Ю., Антошечкина Д.С., Ховалкин Р.Г. Фертильность женщин с миомой матки после эмболизации маточных артерий. Опухоли женской репродуктивной системы 2025;21(4):99–105. DOI: <https://doi.org/10.17650/1994-4098-2025-21-4-99-105>

## Fertility in women with uterine fibroids after uterine artery embolization

Yu. E. Dobrokhotova<sup>1</sup>, I. Yu. Ilyina<sup>1</sup>, D. S. Antoshechkina<sup>1</sup>, R. G. Khovalkin<sup>2</sup><sup>1</sup>Department of Obstetrics and Gynecology, Faculty of Medicine, N.I. Pirogov Russian National Research Medical University, Ministry of Health of Russia; 1 Ostrovityanova St., Moscow 117997, Russia;<sup>2</sup>City Clinical Hospital No. 29 named after N.E. Bauman, Moscow Healthcare Department; 2 Gospitalnaya Ploshchad, Moscow 105094, Russia**Contacts:** Darya Sergeevna Antoshechkina [doc.antoshechkina@mail.ru](mailto:doc.antoshechkina@mail.ru)**Background.** Uterine artery embolization (UAE) is currently widely used to treat uterine fibroids. Despite this, the issue of the effect of UAE on reproductive function remains controversial.**Aim.** To study the impact of EMA performed for uterine fibroids on women's reproductive function.**Materials and methods.** A retro- and prospective analysis of the case histories of 100 patients aged 26 to 45 years who underwent UAE for uterine fibroids was conducted.**Results.** In the majority of cases (96 %), UAE was effective. Repeated UAE was required only in 4 % of patients. Eight (8 %) patients underwent transcervical myomectomy during the first year after UAE. One (1 %) patient underwent

laparoscopic myomectomy, one (1 %) – hysterectomy for fibroid necrosis in the second year of observation. Regular menstrual cycle after UAE was observed in 80 % of women, 18 % had an irregular menstrual cycle, which was restored within 12 months after surgery. And 2 % at the age of 45, experienced menopause. Pregnancy occurred in 58 % of patients. 34 (58.5 %) of pregnancies resulted in the first live birth. 13 (21.9 %) were terminated at the request of the women. In 3 (4.9 %) of cases, pregnancy ended in spontaneously miscarriage. In 5 (9.8 %) and 3 (4.9 %) of cases, non-viable and ectopic pregnancy was detected, respectively. The frequency of complications during pregnancy, childbirth and postpartum period in our study did not differ from those in the general population.

**Conclusion.** The use of UAE for the treatment of uterine fibroids in patients of reproductive age planning pregnancy is highly effective alternative to surgical and drug treatment.

**Keywords:** treatment, uterine myoma, uterine artery embolization, fertility, reproductive period

**For citation:** Dobrokhotova Yu. E., Ilyina I. Yu., Antoshechkina D. S., Khovalkin R. G. Fertility in women with uterine fibroids after uterine artery embolization. Opukholi zhenskoy reproduktivnoy sistemy = Tumors of Female Reproductive System 2025;21(4):99–105. (In Russ.).

DOI: <https://doi.org/10.17650/1994-4098-2025-21-4-99-105>

## Введение

Миома матки является наиболее распространенным типом доброкачественных опухолей матки и встречается у 25–52 % женщин с увеличением частоты к наступлению менопаузы [1, 2].

Частота миомы матки у представительниц репродуктивного возраста составляет 24,0–26,8 %. А в структуре хирургических вмешательств по поводу миомы матки от 60 до 95 % приходится на радикальные операции, приводящие не только к потере репродуктивной и менструальной функций, но и к серьезным вегетативно-сосудистым и психоэмоциональным нарушениям [3, 4].

В последние десятилетия наблюдается «омоложение» миомы, в сочетании с отложенным материнством. Это обусловило необходимость развития органосохраняющих методов лечения, среди которых особое место занимает малоинвазивная рентгенохирургическая эндоваскулярная эмболизация маточных артерий (ЭМА) [5, 6].

Первые успешные результаты применения ЭМА были опубликованы в 1994 г., после чего многочисленные клинические исследования подтвердили ее высокую эффективность и безопасность по сравнению с традиционными хирургическими методами. Несмотря на это, вопрос о влиянии ЭМА на репродуктивную функцию остается дискуссионным [7–10].

**Цель исследования** – изучение влияния ЭМА, проведенной по поводу миомы матки, на репродуктивную функцию женщин.

## Материалы и методы

С целью изучения репродуктивной функции пациенток, перенесших ЭМА по поводу миомы матки, проведен ретро- и проспективный анализ историй болезни 100 пациенток в возрасте от 26 до 45 лет, получавших лечение в Городской клинической больнице № 1 им. Н.И. Пирогова, Городской клинической больнице им. Ф.И. Иноземцева и Долгопрудненской больнице с 2015 по 2025 г.

Показаниями для проведения ЭМА у пациенток явились болевой синдром, связанный с миомой матки; обильные и продолжительные менструации, приводящие к анемизации пациентки; размер миомы; бесплодие, вероятно, связанное с наличием у пациентки миомы матки; отказ пациентки от проведения хирургического лечения. Эмболизация миомы матки выполнялась пациенткам, желавшим сохранить матку.

Всем пациенткам проводили клиническое обследование, которое включало сбор анамнеза, общий медицинский осмотр, общее клинико-лабораторное обследование, ультразвуковое исследование органов малого таза, доплерометрию с целью определения особенностей гемодинамики в маточных артериях, а также особенностей кровоснабжения миоматозных узлов.

Средний возраст пациенток составил  $38,7 \pm 4,2$  года.

При сборе анамнеза оказалось, что 55 (55 %) пациенток предъявляли жалобы на обильные менструации, у 19 (19 %) пациенток отмечен болевой синдром, у 9 (9 %) – синдром компрессии системы соседних органов, который проявлялся учащенным мочеиспусканием, нарушениями дефекации.

При обследовании у более чем половины пациенток (55 %) были выявлены множественные миоматозные узлы различной локализации (рис. 1). При проведении данного исследования мы оценивали частоту встречаемости миоматозных узлов по локализации и размерам (табл. 1). Размер миоматозных узлов варьировал от 3 до 12 см, наиболее часто встречались узлы размером от 4 до 6 см (30 %) и до 4 см (17 %).

Процедура ЭМА проводилась по стандартной методике артериальным доступом (через лучевую или бедренную артерию), под местной анестезией. В качестве эмболизирующего агента использовались несферический поливинил-алкоголь и трис-акрил-желатиновые микросферы. В нашем исследовании отдавалось предпочтение размерам частиц 500–900 мкм, так как больший размер минимизирует возможность нетаргетной эмболизации яичников, хотя использование

эмболов с размером частиц 300–500 мкм также возможно. Некоторые исследования указывают на более высокий уровень инфарктов фибридов, а также снижение болевого синдрома после ЭМА при использовании трис-акриловых микросфер, в то время как другие не находят разницы между 2 эмболизирующими агентами [11].

### Результаты и обсуждение

В подавляющем большинстве (96 %) случаев ЭМА оказалась эффективной. Объем матки через 6–12 мес после процедуры уменьшился на 47–50 %, а объем ведущего миоматозного узла – на 61–75 %. Высокая эффективность ЭМА при миоме матки подтверждается также данными литературы. По данным многоцентровых исследований, уменьшение размеров миомы наблюдалось в 50–60 % случаев, уменьшение размеров матки – в 40–50 %, снижение симптомов сдавления – в 88–92 %, различные хирургические вмешательства потребовались в 4–28 % случаев при сроках наблюдения от 12 до 60 мес [12–14].

В нашем исследовании повторная ЭМА потребовалась только 4 % больных в период от 1 до 2 лет после первого вмешательства. Необходимость повторного вмешательства объясняется индивидуальными особенностями маточно-яичникового кровотока, а именно наличием анастомозов, которые в значительной мере определяют эффективность ЭМА. Восемь (8 %) пациенткам проведена трансцервикальная миомэктомия по поводу рождающегося миоматозного узла в течение 1-го года после ЭМА. Одной (1 %) пациентке выполнена лапароскопическая миомэктомия, 1 (1 %) – экстирпация матки по поводу некроза миоматозного узла на 2-м году наблюдения (рис. 2).

В литературе также описываются такие осложнения ЭМА, как рождение и некроз миоматозного узла, задержка мочеиспускания, инфекции, гематомы в месте пункции, псевдоаневризмы бедренной артерии, сепсис, тромбоэмболия, хотя они достаточно редки [15, 16].

Частота повторных вмешательств после ЭМА в нашем исследовании (10 %) значительно ниже по сравнению с данными, опубликованными в других исследованиях. По сообщению S. Dutton и соавт., частота гистерэктомии после ЭМА достигает 23 % [17]. Тем не менее повторные оперативные вмешательства позволяют контролировать симптомы, связанные с миомой, и в дальнейшем обеспечить фертильность, что дает возможность женщинам реализовать свою репродуктивную функцию.

При оценке менструального цикла у пациенток после ЭМА регулярный менструальный цикл наблюдался у 80 % женщин, у 18 % отмечен нерегулярный менструальный цикл, который восстановился в течение 12 мес после операции, у 2 % наступила менопауза.

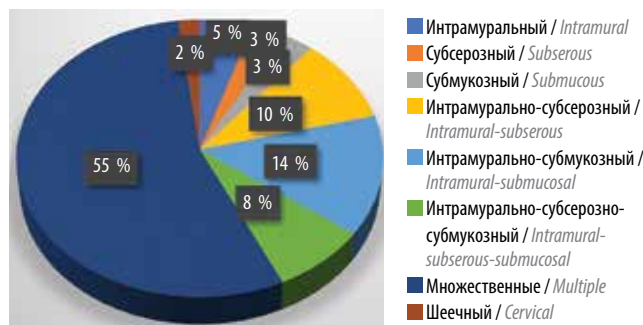

Рис. 1. Локализация миоматозных узлов  
Fig. 1. Localization of myomatous nodes

за. Следует отметить, что у тех пациенток, у которых наступила менопауза, ЭМА была проведена в возрасте 45 лет. Таким образом, аменорея могла быть следствием естественного наступления менопаузы. Кроме того, в качестве эмболизирующего агента у этих пациенток использовался несферический поливинил-алкоголь с размером частиц 300–500 мкм, что могло способствовать нецелевому попаданию микрочастиц в яичниковые артерии и тем самым вызывать аменорею.

Частота наступления менопаузы в нашем исследовании значительно ниже, чем по данным других исследований. J. В. Spies и соавт. в исследовании FIBROID выявили преждевременную менопаузу у 7 % пациенток, однако возраст большинства из них превышал 45 лет [18]. Ряд авторов при проведении анализа менструальной функции после ЭМА установили, что на риск возникновения аменореи влияет не сама процедура, а возраст пациенток и исходное состояние функции яичников. Подавляющее большинство случаев аменореи после ЭМА приходится на пациенток старшего репродуктивного возраста с овариальной дисфункцией до вмешательства. N. N. Ну и соавт. изучили влияние эмболизации яичниковых артерий в дополнение к ЭМА на последующую функцию яичников и сделали вывод о том, что в сравнении со стандартной ЭМА дополнительная эмболизация яичниковых артерий не ускорила наступление менопаузы и не утяжеляла ее течение [19]. В любом случае угроза эмболизации яичниковых артерий может быть установлена во время ангиографии, и эмболизация при необходимости может быть остановлена [16].

После ЭМА беременность наступила у 58 % пациенток. Исходы беременностей представлены в табл. 2. Это соответствует показателям, указываемым другими авторами [20].

В нашем исследовании 58,5 % беременностей закончились рождением живых детей. Обращает на себя внимание большая доля беременностей, прерванных по желанию женщин, – 21,9 %. В 4,9 % случаев беременности закончились самопроизвольным выкидышем. В 9,8 и 4,9 % случаев выявлена неразвивающаяся

Таблица 1. Частота встречаемости миоматозных узлов различного размера и локализации, n

Table 1. Frequency of occurrence fibroids of various localizations and sizes, n

Локализация миоматозного узла Localization of the myomatous node	Размер узла, см Node size, cm				Всего Total
	<4	4–6	6–10	>10	
Интрамуральный (4-й тип) Intramural (type 4)	2	0	3	0	5
Субсерозный (7-й тип) Subserouse (type 7)	0	1	2	0	3
Субмукозный (0–1-й типы) Submucous (type 0–1)	0	3	0	0	3
Интрамурально-субсерозный (5–6-й типы) Intramural-subserouse (type 5–6)	0	10	0	0	0
Интрамурально-субмукозный (2–3-й типы) Intramural-submucous (type 2–3)	2	12	0	0	14
Интрамурально-субсерозно-субмукозный (2–6-й типы) Intramural-subserouse-submucous (type 2–6)	2	3	3	0	8
Множественные Multiple	17	30	9	0	56
Шеечный (8-й тип) Cervical (type 8)	0	0	0	1	1
<i>Всего</i> <i>Total</i>	<i>23</i>	<i>59</i>	<i>17</i>	<i>1</i>	<i>100</i>

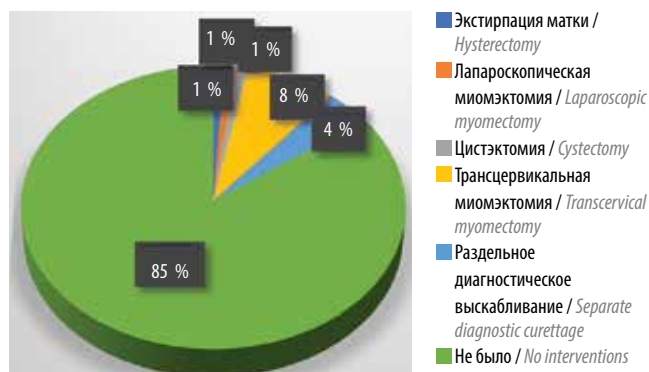


Рис. 2. Оперативные вмешательства после эмболизации маточных артерий

Fig. 2. Operational interventions after uterine artery embolization

и внематочная беременность соответственно. Наши результаты подтверждаются данными метаанализов, установивших частоту наступления беременности 58,6–62,5 % [20, 21]. Кроме того, частота наступления беременности в нашем исследовании может сравниться с показателями фертильности от 40 до 61 % после абдоминальной миомэктомии [22].

Частота неудачных исходов беременности (самопроизвольный выкидыш, неразвивающаяся и внема-

точная беременность – 19,6 %) в нашем исследовании была сопоставима с показателями в ряде других исследований или была значительно ниже. В 2018 г. были опубликованы результаты систематического обзора, включившего 17 исследований (989 пациенток). Частота выкидышей составила 25–64 % [20]. J. Donnez и M.M. Dolmans считают, что кумулятивный риск выкидыша после ЭМА составляет около 35 %, что в 3 раза выше, чем в общей популяции. Тем не менее возраст женщины и наличие миомы матки могут самостоятельно влиять на риск выкидышей и не зависят от ЭМА. Беременность с хромосомными нарушениями эмбриона у женщин старшего возраста, наличие субмукозных миоматозных узлов повышают риск выкидышей [23].

Более чем у трети (21,0–36,6 %) пациенток беременность наступила в 1-й год после ЭМА, у 16 (26,9 %) – в течение 2-го года, у 13 (21,9 %) и 8 (14,6 %) – в течение 3-го и 4-го года после операции соответственно. У 49 (85,4 %) женщин беременность наступила самопроизвольно, у 9 (14,6 %) – с помощью вспомогательных репродуктивных технологий.

Рост и реваскуляризация миоматозных узлов во время беременности отмечены только у 2 (4,8 %) пациенток, однако нарушения питания в узле не было выявлено ни в одном случае. Е.Ю. Антропова

Таблица 2. Исходы беременностей после эмболизации маточных артерий, n (%)

Table 2. Pregnancy outcomes after uterine artery embolization, n (%)

Роды Childbirth	Аборт Abortion	Самопроизвольный выкидыш Spontaneous miscarriage	Неразвившаяся беременность Nonviable pregnancy	Внематочная беременность Ectopic pregnancy	Всего Total
34 (58,5)	13 (21,9)	3 (4,9)	5 (9,8)	3 (4,9)	58 (100)

и М.И. Мазитова изучили особенности течения беременности у пациенток с миомой матки, не получавших лечения, и после ЭМА. После ЭМА увеличение размеров миоматозных узлов во время беременности было менее выражено, реже отмечались случаи угрозы прерывания беременности [24].

При оценке течения беременности у 34 пациенток исследуемой группы, беременность которых закончилась родами, частота токсикоза беременных составила 29,2 % случаев, частота артериальной гипертензии и преэклампсии – 12,5 %, угроза самопроизвольного выкидыша имела место у 16,6 %, угроза преждевременных родов и низкая плацентация – у 4,2 % беременных. У 33,3 % пациенток беременность протекала без особенностей. Плацентарные аномалии отмечались в нашем исследовании несколько чаще (4,2 %), чем в популяции (0,1–3,0 %) [25], однако реже, чем в других исследованиях (6,3 %), проведенных после ЭМА [26]. Частота других осложнений течения беременности после ЭМА в нашем исследовании сопоставима с таковой в общей популяции.

Своевременные роды произошли у 95,8 % женщин. У 1 (4,2 %) пациентки отмечены преждевременные роды на 36-й неделе беременности. Анализ течения родов показал, что у 12,5 % пациенток роды осложнились слабостью родовой деятельности, у 8,4 % наблюдалась гипоксия плода. По данным Н. Ghanaati и соавт., общая частота преждевременных родов составила 12,8 %, а общая частота низкой массы тела плода при рождении – 10 %. Учитывая результаты исследования, очевидно, что безопасная беременность после ЭМА возможна и приведет к здоровым и нормальным родам. Кроме того, объединенные показатели акушерских осложнений, невынашивания беременности, преждевременных родов и низкой массы тела плода в основном аналогичны показателям в общей популяции [27].

В 70,8 % случаев роды произошли через естественные родовые пути, в 29,2 % – путем кесарева сечения. Ни в одном из случаев показанием к оперативному родоразрешению не была ЭМА в анамнезе. У 3 (42,8 %) из 7 пациенток показанием к кесаревому сечению явилась слабость родовой деятельности, у 2 (28,6 %) – внутриутробная гипоксия плода. У 2 (28,6 %) пациенток оперативное родоразрешение проведено в плановом порядке по совокупности относительных противопо-

казаний. Несмотря на относительно высокую частоту проведения кесарева сечения в нашем исследовании (29,2 %), последняя не отличалась от общепопуляционных показателей и была значительно ниже, чем частота оперативных родоразрешений (40,0–67,5 %), зафиксированная в различных ретроспективных исследованиях [28]. Это могло быть отчасти обусловлено наличием у пациенток рубца на матке, а также тем, что многие гинекологи считают ЭМА подобной миомэктомии, являющейся фактором риска вагинальных родов, и, таким образом, заранее планируют кесарево сечение [29].

По результатам нашего исследования масса тела новорожденных у 91,7 % родильниц варьировала от 2501 до 3500 г, у 8,3 % – от 1501 до 2500 г, что сопоставимо с результатами, представленными в литературе. Так, имеются данные, указывающие на то, что у 47 (85,45 %) пациенток после проведения ЭМА масса тела новорожденного не превышала 3500 г, а у 27 (49,1 %) – 3000 г, и ни в одном случае срочных родов (96,4 %) не была диагностирована гипотрофия плода [30].

У большинства (97,6 %) пациенток послеродовой период протекал без осложнений. У 1 (4,2 %) родильницы отмечена субинволюция матки, у другой после родов через естественные родовые пути выявлены остатки плацентарной ткани, потребовавшие вакуумной аспирации полости матки. Частота осложнений послеродового периода в нашем исследовании не отличается от таковых показателей в общей популяции [25, 30].

### Выводы

Эмболизация маточных артерий давно заняла свою нишу в лечении пациенток с миомой матки. Однако возможность ее проведения у женщин репродуктивного возраста, желающих сохранить фертильность, до сих пор остается дискуссионной. Многие авторы считают, что ЭМА оказывает негативное влияние на фертильность, обусловленное снижением овариального резерва, негативным эффектом на эндо- и миометрий, и предлагают ограничить ее использование и применять только в качестве второй линии терапии у молодых женщин [31, 32]. Другие исследователи не выявили отклонений в фертильности у этой группы пациенток [33, 34].

В нашем исследовании показатели фертильности у женщин с миомой матки, перенесших ЭМА, свидетельствуют об отсутствии отрицательного влияния на репродуктивную функцию пациенток, а течение беременности и родов достоверно не отличается от таковых

показателей в общей популяции. Таким образом, применение ЭМА для лечения миомы матки у пациенток репродуктивного возраста, планирующих беременность, представляет собой высокоэффективную альтернативу хирургическим и медикаментозным методам лечения.

## ЛИТЕРАТУРА / REFERENCES

1. Леваков С.А., Зайратьянц О.В., Мовтаева Х.Р. Миома матки: учебное пособие. М.: Группа МДВ, 2019. 168 с. Levakov S.A., Zayratyants O.V., Movtaeva Kh.R. Uterine fibroids: a tutorial. Moscow: Gruppya MDV, 2019. 168 p. (In Russ.).
2. Al-Hendy A., Myers E.R., Stewart E. Uterine fibroids: burden and unmet medical need. *Semin Reprod Med* 2017;35:473–80. DOI: 10.1055/s-0037-1607264
3. McWilliams M.M., Chennathukuzhi V.M. Recent advances in uterine fibroid etiology. *Semin Reprod Med* 2017;35:181–9.
4. Pavone D., Clemenza S., Sorbi F. et al. Epidemiology and risk factors of uterine fibroids. *Best Pract Res Clin Obstet Gynaecol* 2018;46:3–11. DOI: 10.1016/j.bpobgyn.2017.09.004
5. Baumgarten M.N., Polanski L.T. Modern management of fibroids. *Obstet Gynaecol Reprod Med* 2020;30:104–8.
6. Laughlin-Tommaso S., Barnard E.P., AbdElmagied A.M. et al. FIRSIT study: randomized controlled trial of uterine artery embolization vs focused ultrasound surgery. *Am J Obstet Gynecol* 2019;220:174.
7. Савельева Г.М., Краснова И.А., Бреусенко В.Г. и др. Эффективность и профилактика возможных осложнений ЭМА при лечении миомы. *Акушерство и гинекология* 2014;(1):74–9. Savelyeva G.M., Krasnova I.A., Breusenko V.G. et al. Efficiency and prevention of possible complications of EMA in the treatment of fibroids. *Akusherstvo i ginekologiya = Obstetrics and Gynecology* 2014;(1):74–9. (In Russ.).
8. Ravina J.H., Ciraru-Vigneron N., Bouret J.M. et al. Arterial embolization to treat uterine myomata. *Lancet* 1995;346:670–2.
9. Алейникова Е.Ю., Соловьёва А.В. Миома матки: современные методики, преимущества и осложнения. *Вестник Российского университета дружбы народов. Медицина* 2023;27(1):57–64. (In Russ.). Aleynikova E.Yu., Solovyeva A.V. Uterine fibroids: modern methods of treatment, advantages and complications. *Vestnik Rossiyskogo universiteta druzhby narodov. Meditsina = Bulletin of the Peoples' Friendship University of Russia. Medicine* 2023;27(1):57–64.
10. Psilopatis I., Fleckenstein F.N., Gebauer B. et al. Medical historical notes on myoma treatment by uterine artery embolization on the occasion of its introduction 30 years ago. *Fortschr Röntgenstr* 2023;195:890–5.
11. Nassiri N., Balica A., Cirillo-Penn N.C. et al. An academic tertiary referral center's experience with a vascular surgery-based uterine artery embolization program. *Ann Vasc Surg* 2018;52:90–5. DOI: 10.1016/j.avsg.2018.03.008
12. Коробова П.Г., Сулима А.Н., Мкртчян А.А. и др. Актуальные вопросы эффективности и безопасности эмболизации маточных артерий у пациенток с лейомиомой матки. *Журнал акушерства и женских болезней* 2020;69(2):15–22. Korobova P.G., Sulima A.N., Mkrtyan A.A. et al. Current issues of the efficacy and safety of uterine artery embolization in patients with uterine leiomyoma. *Zhurnal akusherstva i zhenskikh bolezney = Journal of Obstetrics and Women's Diseases* 2020;69(2):15–22. (In Russ.).
13. Gupta J.K., Sinha A., Lumsden M.A., Hickey M. Uterine artery embolization for symptomatic uterine fibroids. *Cochrane Database Syst Rev* 2012;5:CD005073.
14. Fonseca M.C.M., Castro R., Machado M. et al. Uterine artery embolization and surgical methods for the treatment of symptomatic uterine leiomyomas: a systemic review and meta-analysis followed by indirect treatment comparison. *Clin Ther* 2017;39(7):1438–55.e2. DOI: 10.1016/j.clinthera.2017.05.346
15. Westcott M.A. Uterine fibroid embolization. In: *Urgent Interventional Therapies*. 1st edn. Wiley-Blackwell, 2014. Pp. 474–482.
16. Хачатрян А.С., Гришин И.И., Капранов С.А., Доброхотова Ю.Э. Анализ ошибок и осложнений лечения миомы матки методом эмболизации маточных артерий (обзор литературы). *Диагностическая и интервенционная радиология* 2012;6(2):81–7. Khachatryan A.S., Grishin I.I., Kapranov S.A., Dobrokhotova Yu.E. Analysis of errors and complications in the treatment of uterine fibroids by uterine artery embolization (literature review). *Diagnosticheskaya i interventsionnaya radiologiya = Diagnostic and Interventional Radiology* 2012;6(2):81–7. (In Russ.).
17. Dutton S., Hirst A., McPherson K. et al. A UK multicentre retrospective cohort study comparing hysterectomy and uterine artery embolisation for the treatment of symptomatic uterine fibroids (HOPEFUL study): main results on medium-term safety and efficacy. *BJOG Int J Obstet Gynaecol* 2007;114(11):1340–51.
18. Spies J.B., Myers E.R., Worthington-Kirsch R. et al. The FIBROID Registry: symptom and quality-of-life status 1 year after therapy. *Obstet Gynecol* 2005;106(6):1309–131.
19. Hu N.N., Kaw D., McCullough M.F. et al. Menopause and menopausal symptoms after ovarian artery embolization: a comparison with uterine artery embolization controls. *J Vasc Interv Radiol* 2011;22(5):710–5.e1. DOI: 10.1016/j.jvir.2011.01.441
20. Karlens K., Hrobjartsson A., Korsholm M. et al. Fertility after uterine artery embolization of fibroids: a systematic review. *Arch Gynecol Obstet* 2018;297:13–25.
21. Torre A., Fauconnier A., Kahn V. et al. Fertility after uterine artery embolization for symptomatic multiple fibroids with no other infertility factors. *Eur Radiol* 2017;27:2850. DOI: 10.1007/s00330-016-4681-z
22. Vercellini P., Maddalena S., De Giorgi O. et al. Abdominal myomectomy for infertility: a comprehensive review. *Hum Reprod* 1998;13:873–9.
23. Donnez J., Dolmans M.M. Uterine fibroid management: from the present to the future. *Hum Reprod Update* 2016;22(6):665–86. DOI: 10.1093/humupd/dmw023
24. Антропова Е.Ю., Мазитова М.И. Особенности течения беременности и родов у пациенток с миомой матки после эмболизации маточных сосудов. *Медицинский альманах* 2012;5(24):40–3. Antropova E.Yu., Mazitova M.I. Features of the course of pregnancy and childbirth in patients with uterine fibroids after embolization of uterine vessels. *Meditsinskiy almanakh = Medical Almanac* 2012;5(24):40–3. (In Russ.).
25. Айламазян Э.К., Радзинский В.Е., Савельева Г.М. Акушерство. Национальное руководство. М.: ГЭОТАР-Медиа, 2021. Aylamazyan E.K., Radzinsky V.E., Savelyeva G.M. Obstetrics. National Guidelines. Moscow: GEOTAR-Media, 2021. (In Russ.).
26. Mohan P.P., Hamblin M.H., Vogelzang R.L. Uterine artery embolization and its effect on fertility. *J Vasc Interv Radiol* 2013;24(7):925–30. DOI: 10.1016/j.jvir.2013.03.014

27. Ghanaati H., Sanaati M., Shakiba M. et al. Pregnancy and its outcomes in patients after uterine fibroid embolization: a systematic review and meta-analysis. *Cardiovasc Intervent Radiol* 2020;43(8):1122–33.
28. Serres-Cousine O., Kuijper F.M., Curis E., Atashroo D. Clinical investigation of fertility after uterine artery embolization. *Am J Obstet Gynecol* 2021;225(4):403.e1–22.
29. Pron G., Cohen M., Soucie J. et al. The Ontario uterine fibroid embolization trial. Part 1. Baseline patient characteristics, fibroid burden, and impact on life. *Fertil Steril* 2003;79:112–9.
30. Доброхотова Ю.Э., Кнышева И.Г., Джобавя Э.М. и др. Эмболизация маточных артерий и беременность: дискуссионные вопросы. *Акушерство и гинекология* 2013;(5):42–7. Dobrokhotova Yu.E., Knysheva I.G., Dzjobava E.M. et al. Uterine artery embolization and pregnancy: controversial issues. *Akusherstvo i ginekologiya = Obstetrics and Gynecology* 2013;(5):42–7. (In Russ.).
31. Costa K.R., Metzger P.B. Endovascular treatment of uterine myomatosis: a systematic review. *J Vasc Bras* 2020;19:e20190149. DOI: 10.1016/j.clinimag.2023.06.003
32. Kinariwala D.J., Khaja M.S., McCann S. et al. Pre-operative uterine artery embolization before hysterectomy or myomectomy: a single-center review of 53 patients. *Clin Imaging* 2023;101:121–5. DOI: 10.1016/j.clinimag.2023.06.003
33. Silva N., Szejnfeld D., Klajner R.K. et al. Improvement in parameters of quality of life and uterine volume reduction after uterine fibroid embolization. *Einstein (Sao Paulo)* 2020;18:eAO5458. DOI: 10.1007/s11547-017-0843-6
34. Di Stasi C., Cina A., Rosella F. et al. Uterine fibroid embolization efficacy and safety: 15 years experience in an elevated turnout rate center. *Radiol Med* 2018;123(5):385–97. DOI: 10.1007/s11547-017-0843-6

**Вклад авторов**

Ю.Э. Доброхотова: разработка дизайна исследования;

И.Ю. Ильина: обзор публикаций по теме статьи;

Д.С. Антошечкина, Р.Г. Ховалкин: получение данных для анализа, анализ полученных данных, написание текста рукописи.

**Authors' contributions**

Yu.E. Dobrokhotova: development of study design;

I.Yu. Ilyina: review of relevant publications;

D.S. Antoshechkina, R.G. Khovalkin: obtaining data for analysis, analyzing the obtained data, writing the manuscript.

**ORCID авторов / ORCID of authors**

И.Ю. Ильина / I.Yu. Ilyina: <https://orcid.org/0000-0001-8155-8775>

Д.С. Антошечкина / D.S. Antoshechkina: <https://orcid.org/0009-0004-5887-7603>

Р.Г. Ховалкин / R.G. Khovalkin: <https://orcid.org/0000-0001-7826-4768>

**Конфликт интересов.** Авторы заявляют об отсутствии конфликта интересов.

**Conflict of interest.** The authors declare no conflict of interest.

**Финансирование.** Исследование проведено без спонсорской поддержки.

**Funding.** The study was performed without external funding.

**Соблюдение прав пациентов и правил биоэтики.** Протокол исследования одобрен комитетом по биомедицинской этике ФГАОУ ВО «Российский национальный исследовательский медицинский университет им. Н.И. Пирогова» Минздрава России (протокол № 236 от 22.01.2024). Исследование носило ретроспективный характер.

**Compliance with patient rights and principles of bioethics.** The study protocol was approved by the biomedical ethics committee of the N.I. Pirogov Russian National Research Medical University, Ministry of Health of Russia (protocol No. 236 dated January 22, 2024). The study was retrospective.

Статья поступила: 29.07.2025. Принята к публикации: 25.08.2025. Опубликовано онлайн: 20.01.2026.

Article submitted: 29.07.2025. Accepted for publication: 25.08.2025. Published online: 20.01.2026.