

DOI: <https://doi.org/10.17650/1994-4098-2025-21-4-36-44>

Использование тканевого расширителя молочной железы, заполненного воздухом, в реконструктивной хирургии рака молочной железы

О.С. Ходорович^{1, 2}, В.А. Солодкий¹, А.А. Калинина-Масри¹, А.А. Ташян¹, Т.В. Шерстнева¹, В.О. Клешнева¹, О.А. Кирюхина²

¹ФГБУ «Российский научный центр рентгенодиагностики» Минздрава России; Россия, 117997 Москва, ул. Профсоюзная, 86;

²РГАОУ ВО «Российский университет дружбы народов им. Патриса Лумумбы»; Россия, 117198 Москва, ул. Миклухо-Маклая, 6

Контакты: Алёна Анатольевна Калинина-Масри kalinina-masri@yandex.ru

Введение. Улучшение качества жизни пациентов с диагнозом рака молочной железы является следствием современного развития хирургии в онкологии и преимуществом выполнения функционально щадящих операций в целом. Реконструкция молочной железы стала важным этапом реабилитации у пациентов с диагнозом рака молочной железы, находящихся в процессе комплексного или комбинированного лечения.

Цель исследования – оценка новой методики реконструкции молочной железы с препекторальной установкой тканевого экспандера, заполненного воздухом.

Материалы и методы. В статье представлены данные 155 (34,4 %) пациенток из 450, которым были выполнены многоэтапные отсроченные реконструкции, включая этап установки тканевого экспандера, который заполняли воздухом. Состояние всех пациенток оценивалось до операции и с разной периодичностью между этапами реконструкции по фотографиям в 5 ракурсах с согласия пациентки. Ста пятидесяти пяти пациенткам была выполнена одномоментная реконструкция с установкой на первом этапе тканевого экспандера препекторально. Полость тканевого экспандера заполнялась воздухом. Далее после укрепления покровных тканей выполнялась замена воздушного содержимого на физиологический раствор. Средний период восстановления формы молочной железы составил 7,6 мес (с учетом времени от установки тканевого экспандера до замены его на постоянный силиконовый эндопротез, включая этапы комбинированного/комплексного лечения).

Результаты. По данным проведенного исследования, у пациенток, которым была выполнена одномоментная двухэтапная реконструкция с препекторальной установкой тканевого экспандера, заполненного воздухом, не отмечено ни одного послеоперационного осложнения. Все пациентки получили комбинированное/комплексное лечение по поводу рака молочной железы в рамках положенного срока.

Выводы. Для данной технологии официально получено патентное удостоверение, и она активно внедряется в практическую работу. Данная технология позволяет контролировать этап расквашивания тканевого экспандера с необходимым давлением на покровную ткань и возможностью балансирования.

Ключевые слова: рак молочной железы, одномоментная реконструкция молочной железы, тканевый экспандер, протрузия

Для цитирования: Ходорович О.С., Солодкий В.А., Калинина-Масри А.А. и др. Использование тканевого расширителя молочной железы, заполненного воздухом, в реконструктивной хирургии рака молочной железы. Опухоли женской репродуктивной системы 2025;21(4):36–44.

DOI: <https://doi.org/10.17650/1994-4098-2025-21-4-36-44>

Use of air-filled breast tissue expander in breast cancer reconstructive surgery

O.S. Khodorovich^{1, 2}, V.A. Solodkiy¹, A.A. Kalinina-Masri¹, A.A. Tashchyan¹, T.V. Sherstneva¹, V.O. Kleshneva¹, O.A. Kiryukhina²

¹Russian Research Center of Radiology, Ministry of Health of Russia; 86 Profsoyuznaya St., Moscow 117997, Russia;

²RUDN University; 6 Miklukho-Maklaya St., Moscow 117198, Russia

Contacts: Alyona Anatolyevna Kalinina-Masri kalinina-masri@yandex.ru

Background. Improved quality of life for patients diagnosed with breast cancer is a consequence of modern advances in oncology surgery and the overall advantage of performing function-sparing surgery. Breast reconstruction has become an important stage of rehabilitation for patients diagnosed with cancer undergoing complex or combined treatment.

Aim. To evaluate a new technique for breast reconstruction using prepectoral placement of an air-filled tissue expander.

Materials and methods. The article presents data from 155 (34.4 %) of 450 patients who underwent multistep delayed reconstructions, including the stage of installing a tissue expander, which was filled with air. All patients were evaluated before surgery and with different intervals between the stages of reconstruction by photographs in five angles with the patient's consent. 155 patients underwent immediate breast reconstruction with the installation of a tissue expander prepectorally at the first stage. The cavity of the tissue expander was filled with air. Further, after the strengthening of the covering tissues, the air content was replaced with a saline solution. The average period of restoration of the image and likeness of the mammary gland was 7.6 months (the time from the installation of the tissue expander to its replacement with a permanent silicone endoprosthesis, including the stages of combined/complex treatment, is taken into account).

Results. According to the study, no postoperative complications were observed in patients who underwent immediate two-stage breast reconstruction with prepectoral placement of an air-filled tissue expander. All patients received combined/complex treatment for breast cancer within the prescribed timeframe.

Conclusion. This technology has been officially patented and is being actively implemented in clinical practice. This technology allows for control of the tissue expander expansion stage with the required pressure on the integumentary tissue and the ability to balance.

Keywords: breast cancer, immediate breast reconstruction, tissue expander, protrusion

For citation: Khodorovich O.S., Solodkiy V.A., Kalinina-Masri A.A. et al. Use of air-filled breast tissue expander in breast cancer reconstructive surgery. *Opukholi zhenskoy reproductivnoy sistemy = Tumors of Female Reproductive System* 2025;21(4):36–44. (In Russ.).

DOI: <https://doi.org/10.17650/1994-4098-2025-21-4-36-44>

Введение

Реконструктивная хирургия – это область хирургии, разрабатывающая методы и инструменты для восстановления не только в анатомическом, но и в функциональном отношении утраченной или деформированной по различным причинам части организма человека. В отличие от пластической хирургии, где хирургические методы восстановления формы и функции отдельных частей тела базируются на перемещении, трансплантации или имплантации биологических тканей с целью улучшения косметических дефектов, использование небиологических материалов принято обозначать термином «эндопротезирование», который лежит в основе реконструктивной хирургии [1].

У женщин одной из самых частых причин комплексного, в том числе хирургического, лечения является рак молочной железы (РМЖ), который остается ведущей онкологической патологией у женского населения – на 2024 г. его доля составила 22,4 % в структуре заболеваемости злокачественными новообразованиями.

Приоритетное направление современной клинической онкологии – функционально щадящее и органосохраняющее лечение, способное улучшить психоэмоциональное состояние пациенток и вернуть их к полноценной социально активной жизни [2]. При невозможности выполнения органосохраняющей операции для обеспечения оптимального локального контроля над болезнью и достижения удовлетворительного косметического эффекта возможно проведе-

ние мастэктомии с одномоментной или отсроченной реконструкцией молочной железы [3].

Двухэтапная реконструкция с использованием тканевого экспандера с последующей его заменой на постоянный эндопротез остается одним из традиционных подходов, показавшим безопасные и эстетичные результаты, так как для одномоментной реконструкции имплантом, учитывая невозможность корректировки собственного начального объема и большую нагрузку на ткани молочной железы, необходимо использование каркаса для поддержки и покрытия нижнелатеральной поверхности, что требует большей технической точности при создании кармана для импланта [4].

Тканевый расширитель (экспандер) – это устройство для временной имплантации под кожу или большую грудную мышцу, которое постепенно увеличивается в размерах за счет заполнения его стерильным физиологическим раствором, с последующим растяжением находящейся над ним ткани. После достижения необходимого размера сформированной молочной железы и получения достаточного объема кармана для последующей установки постоянного импланта экспандер удаляют.

Методика растяжения тканей грудной клетки впервые была предложена в начале 1980-х годов почти одновременно С. Radovan и L.C. Argenta. С. Radovan предложил использование силиконового экспандера для растяжения кожных покровов передней грудной стенки с последующей его заменой на постоянный эндопротез. Тканевой экспандер имел гладкую поверхность; очень

часто отмечалось его смещение, формирование контрактуры, что препятствовало растяжению кожных покровов. В конце 1980-х годов G.P. Maxwell предложил тканевые экспандеры нового поколения — с текстурированной поверхностью. Размеры пор текстурированной поверхности тканевых экспандеров обеспечивают проникновение фибробластов и фиксацию экспандера в окружающей соединительной ткани, что исключает возможность смещения (прежде всего кверху), в отличие от экспандеров предыдущего поколения [5]. В 1982 г. E.D. Austad разработал и испытал в условиях эксперимента экспандер, принцип увеличения объема которого основан на законах диффузии и осмоса. Экспандер 1-го типа состоял из полупроницаемой силиконовой мембраны, внутри которой находился гипертонический раствор. После имплантации объем экспандера увеличивался за счет межтканевой жидкости. Экспандер 2-го типа состоял из сополимеров моновинилового эфира этиленгликоля, при поглощении влаги объем полимеров увеличивался в 16–23 раза, при этом в набувшем состоянии сохранялась их структурная прочность. В клинической практике эти экспандеры не нашли широкого применения, так как в 1-м случае существует опасность развития некроза тканей при случайном повреждении мембраны и растекании гипертонического раствора, а при применении экспандеров 2-го типа быстрое увеличение объема при имплантации (за 1–5 сут в 16–17 раз) приводило к расхождению краев послеоперационных ран [6].

В 1984 г. появились двухпросветные экспандерные импланты Беккера. Данная разработка представляет собой эндопротез, состоящий из 2 камер, одна из которых заполнена гелем, а другая предназначена для заполнения ее солевым раствором через выводной порт. Различают 3 варианта экспандер-эндопротеза Беккера: 1) солевой; 2) содержащий 25 % геля и 75 % солевого раствора; 3) содержащий 50 % геля и 50 % солевого раствора. Данный эндопротез используется только при одномоментной реконструкции молочной железы [7]. Тканевый экспандер AeroForm относится к современным моделям и представляет собой покрытый силиконом металлический резервуар для CO₂, который устанавливается хирургическим путем после мастэктомии. Пациентка использует пульт дистанционного управления, чтобы выпустить сжатый CO₂ из резервуара и надуть экспандер. Это устройство без игл, позволяющее постепенно расширять ткани с помощью дистанционного контроллера, что избавляет от необходимости делать повторные подкожные инъекции, как в случае с экспандерами на основе физиологического раствора [8].

Экспандеры различаются профилем, формой, объемом и расположением порта (с внешним портом, который выводится на поверхность кожи, и с внутрен-

ним портом, интегрированным в эндопротез), а также наполнением. В настоящее время предпочтительным является текстурированный тканевый экспандер с 3 выступами и встроенным портом, через который вводится стерильный физиологический раствор в течение 6–8 нед. Обычно за 1 раз в экспандер вводят не более 100 мл раствора [9, 10].

Согласно инструкции по применению медицинского изделия, масса экспандера без физиологического раствора составляет от 62 до 120 г. Исходя из этих данных, очевидно, что при наполнении изделия воздухом его воздействие на окружающую ткань, оказываемое за счет давления изнутри, минимально. Нельзя оставлять без внимания категорию пациенток, которым по всем онкологическим показателям можно выполнить подкожную или кожносохраняющую мастэктомию с одномоментной реконструкцией эндопротезом в ее функционально щадящем варианте, но дефицит подкожной жировой клетчатки и небольшая толщина кожного слоя в целом не позволяют это сделать из-за возможных рисков в раннем послеоперационном периоде. Нами была продумана и проработана методика реконструкции молочной железы без вовлечения большой грудной мышцы и других структур для укрытия эндопротеза с целью укрепления его нижнего контура. Основная идея заключается в установке тканевого экспандера препекторально и заполнении его полости воздухом, что отличается от стандартного применения такого вида эндопротеза в подобных ситуациях.

Цель исследования — оценка новой методики реконструкции молочной железы с препекторальной установкой тканевого экспандера, заполненного воздухом.

Материалы и методы

В период с апреля 2024 г. по август 2025 г. в отделении онкологии и реконструктивно-пластической хирургии молочной железы Российского научного центра рентгенорадиологии было выполнено 450 одномоментных реконструкций, обязательным этапом которых являлась установка тканевого экспандера, из которых в 155 случаях у пациенток отмечался тонкий кожный покров с дефицитом подкожной жировой клетчатки. С учетом преимущественного выполнения функционально щадящего варианта реконструкции им была проведена установка тканевого экспандера препекторально. Всем этим пациенткам было запланировано проведение комбинированного или комплексного лечения по поводу РМЖ. Средний возраст пациенток составил 47,3 года. По стадиям заболевания пациентки распределились следующим образом: 0 стадия — 35 (22,5 %), I стадия — 50 (32,2 %), IIa стадия — 37 (23,8 %), IIb стадия — 28 (18 %), IIIa стадия — 5 (3,5 %) пациенток. Сорок пять (29 %) пациенток получали эндокринотерапию, 110 (71 %) пациенток —

адьювантную полихимиотерапию, часть из которых – 75 (48,4 %) пациенток – далее получали лучевую терапию на грудную стенку и регионарные зоны лимфооттока. Средний период восстановления формы молочной железы составил 7,6 мес (с учетом времени от установки тканевого экспандера до замены его на постоянный силиконовый эндопротез, включая этапы комбинированного/комплексного лечения).

Результаты

По оценке результатов реконструкций, всем 155 пациенткам все этапы выполнены успешно. Далее всем пациенткам на 1-м этапе реконструкции был установлен тканевый экспандер, заполненный воздухом (что отличается от обычного его наполнения в общей практике). На 5–7-й день после операции в полость тканевого экспандера дополнительно вводился воздух для заполнения кожного чехла целиком. Далее с периодичностью 1 раз в 5–7 дней полость тканевого экспандера наполнялась воздухом до полного его расправления. В среднем через 2 мес после установки тканевого экспандера и полной его экспансии воздухом выполнялась замена содержимого на физиологический раствор с целью адаптации к нагрузке ткани, уже укрепленной и подготовленной ранее. По данной технологии ведения пациенток нами 11 декабря 2025 г. было получено патентное удостоверение № 2025106198 «Способ реконструкции молочной железы с использованием установленного препекторально тканевого экспандера, заполненного воздухом».

Представляем фотографии клинических примеров. На рис. 1 – пациентка с установленным тканевым экспандером, наполненным воздухом. Отмечается установленный в правильном положении и наполненный целиком тканевый экспандер. Кожный чехол на тканевом экспандере ровно расправлен.

Представляем фотографии из операционной (рис. 2). Отмечены тонкая и нежная капсула вокруг тканевого экспандера и хорошо кровоснабжаемые кожно-жировой лоскут и покровная ткань в целом.

На рис. 3 представлен вид пациентки перед заменой тканевого экспандера на постоянный эндопротез. Предварительно выполнена замена воздушного содержимого полости на физиологический раствор.

На рис. 4 представлены фото пациентки с окончательным результатом после замены тканевого экспандера на эндопротез. На 1-м этапе одномоментной реконструкции пациентке были выполнены подкожная мастэктомия слева с биопсией сигнального лимфатического узла и установка тканевого экспандера, заполненного воздухом. Через 2 мес воздух заменили на физиологический раствор. Через 1 мес, на 2-м этапе, пациентке были проведены замена тканевого экспандера на постоянный эндопротез слева и аугментационная маммопластика справа.

Также приводим пример пациентки с двусторонним РМЖ, которой на 1-м этапе была выполнена подкожная мастэктомия справа и слева с одномоментной реконструкцией тканевыми экспандерами, установленными препекторально и заполненными воздухом.

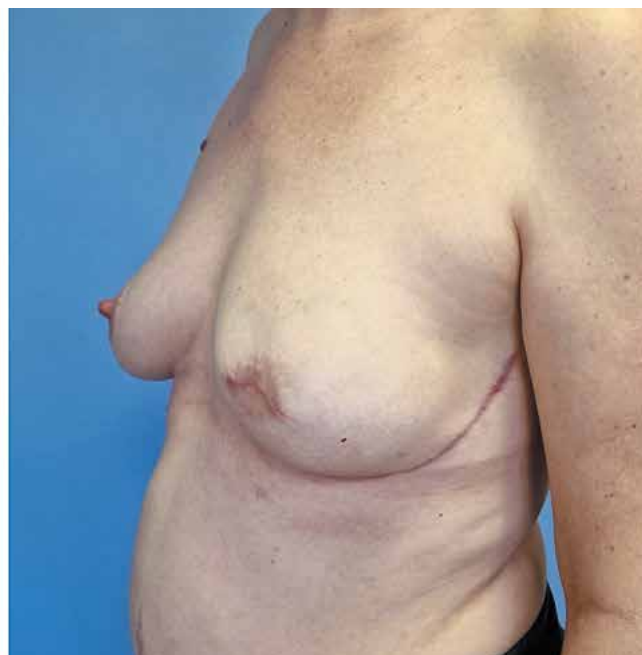
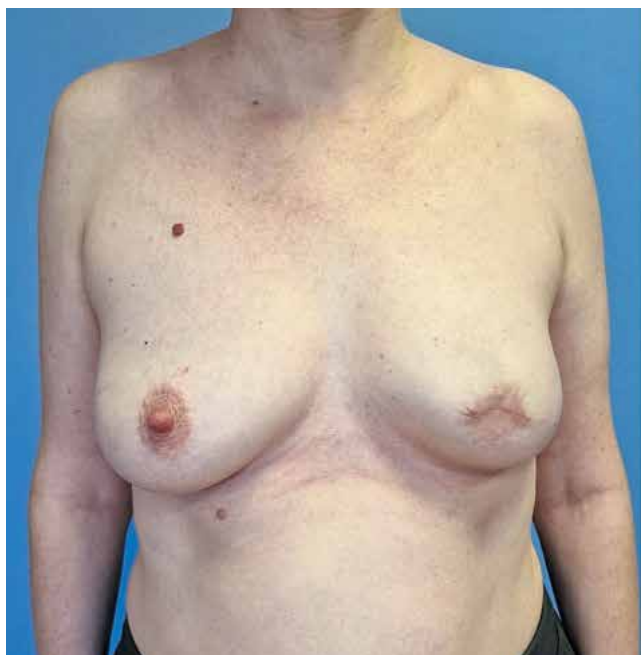
Рис. 1. Пациентка с установленным тканевым экспандером, наполненным воздухом

Fig. 1. Patient with an installed tissue expander filled with air

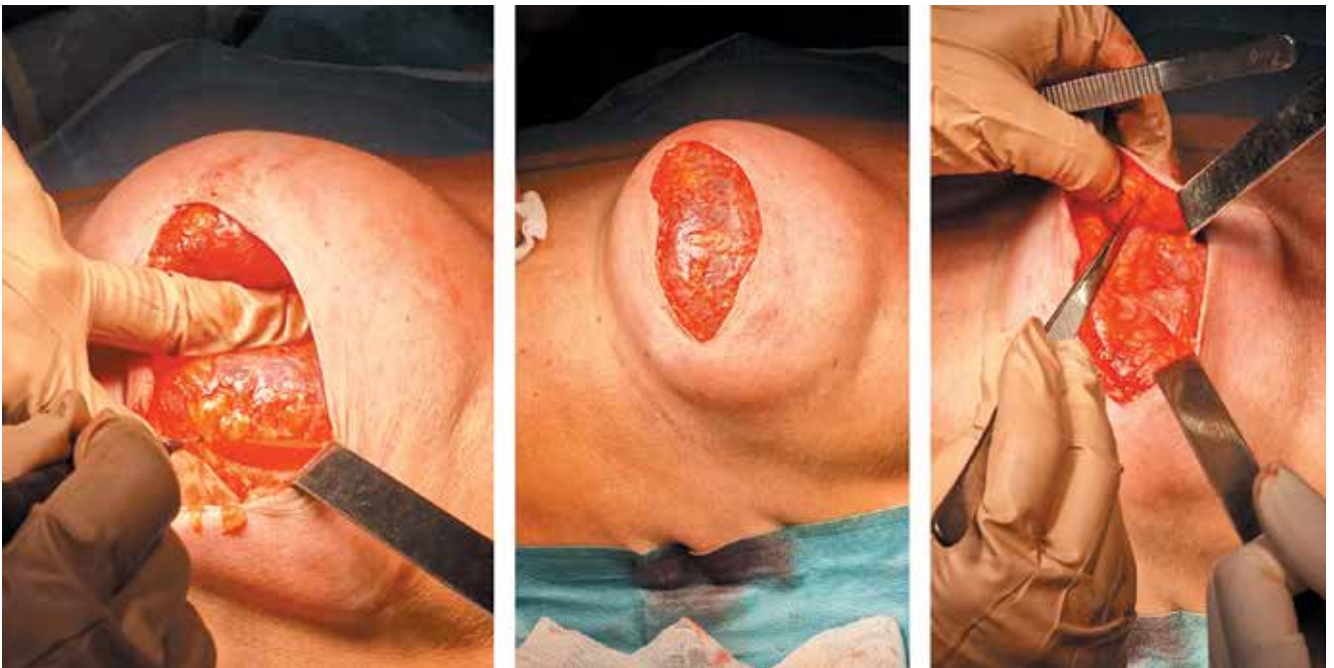

Рис. 2. Пациентка в операционной. Отмечаются тонкая и нежная капсула вокруг тканевого экспандера и хорошо кровоснабжаемые кожно-жировой лоскут и покровная ткань в целом

Fig. 2. Patient in the operating room. A thin and delicate capsule around the tissue expander and a well-vascularized skin-fat flap and integumentary tissue as a whole are noted

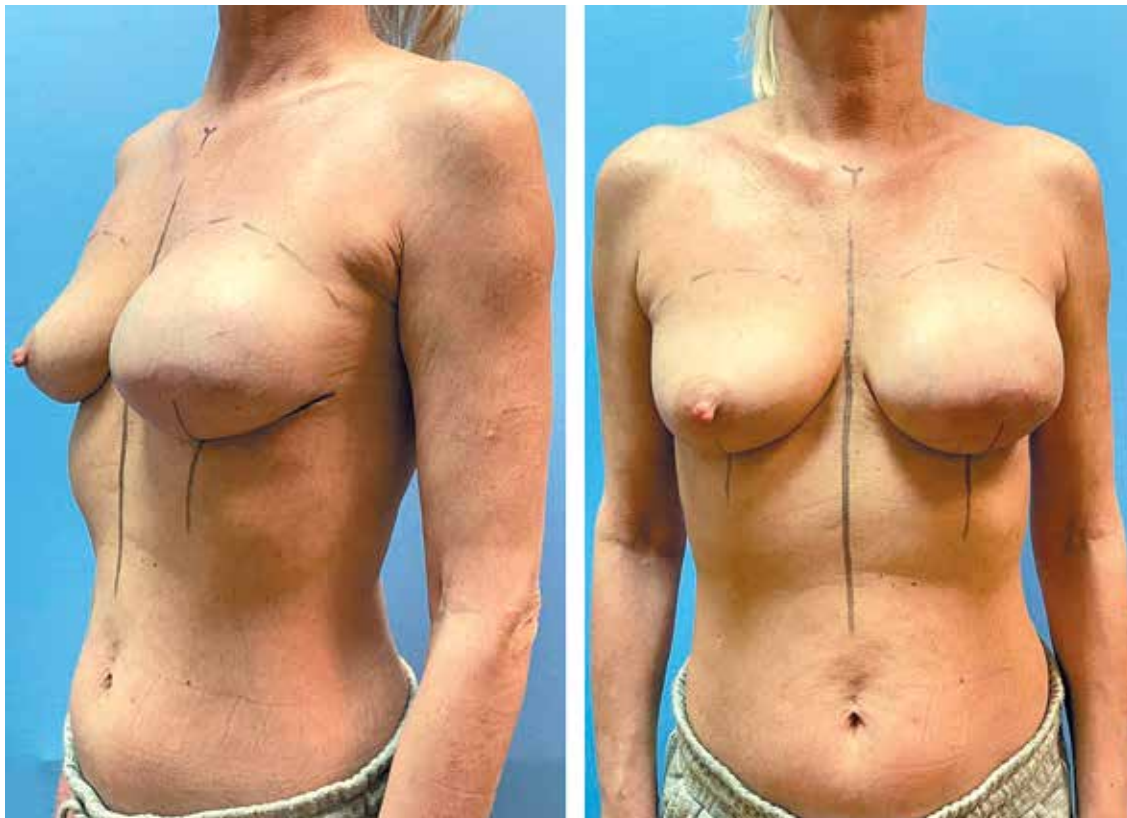


Рис. 3. Пациентка перед заменой тканевого экспандера на постоянный эндопротез

Fig. 3. Patient before replacing the tissue expander with a permanent endoprosthesis

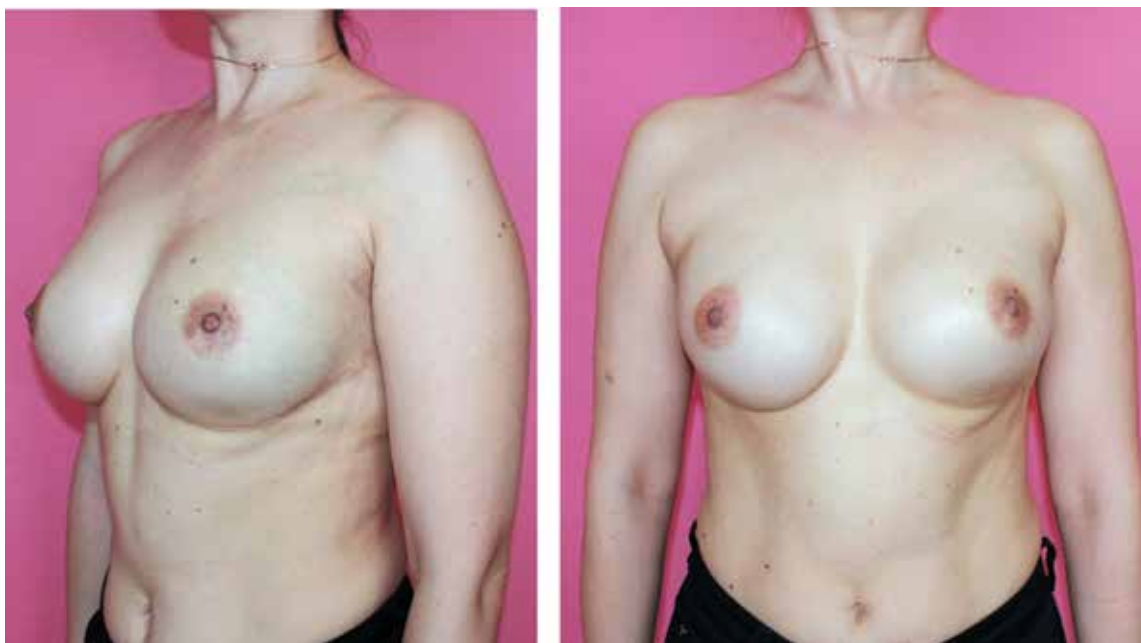


Рис. 4. Пациентка с окончательным результатом после замены тканевого экспандера на эндопротез

Fig. 4. Patient with the final result after replacing the tissue expander with an endoprosthesis

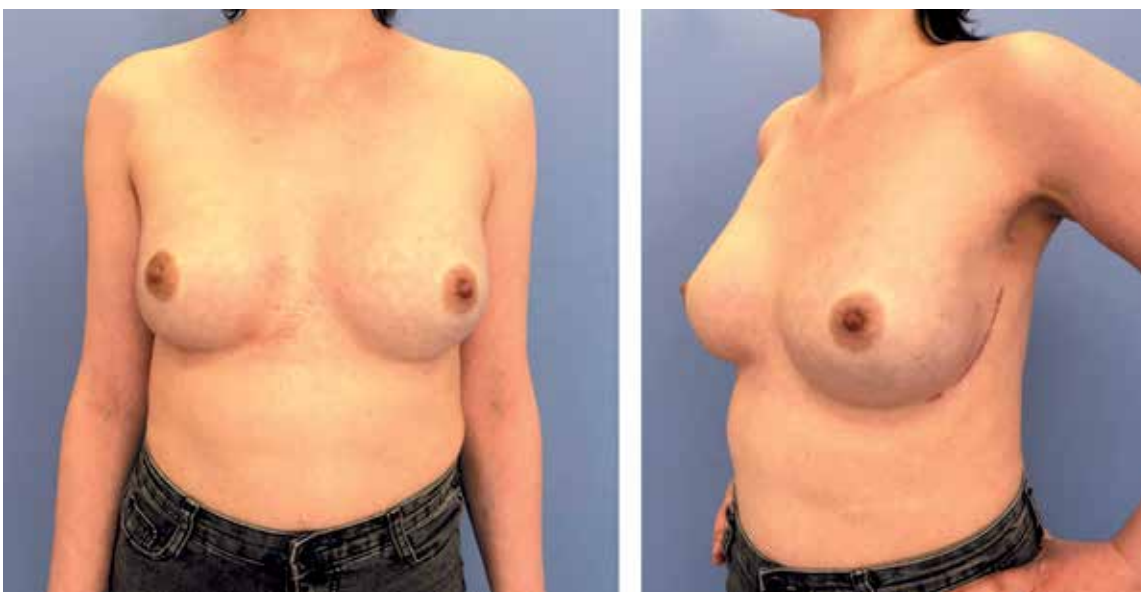

Рис. 5. Пациентка с двусторонним раком молочной железы через 2 мес после реконструкции молочных желез

Fig. 5. Patient with bilateral breast cancer 2 months after breast reconstruction

Далее пациентка в течение 6 мес получала адьювантное лекарственное лечение. На 2-м этапе реконструкции была выполнена замена экспандеров на постоянные эндопротезы. На рис. 5 представлен окончательный результат через 2 мес после реконструкции.

В качестве следующего примера приводим случай пациентки с диагнозом РМЖ T2N0M0. На 1-м этапе ей было проведено хирургическое лечение в объеме

подкожной мастэктомии справа с одномоментной реконструкцией тканевым экспандером. Предоперационно были выполнены замеры и определен пинч-тест, равный 0,5 см (рис. 6, а). Интраоперационно было принято решение о наполнении тканевого экспандера воздухом с целью уменьшения излишнего давления на покровную ткань для профилактики ишемии. Далее пациентке была проведена адьювантная

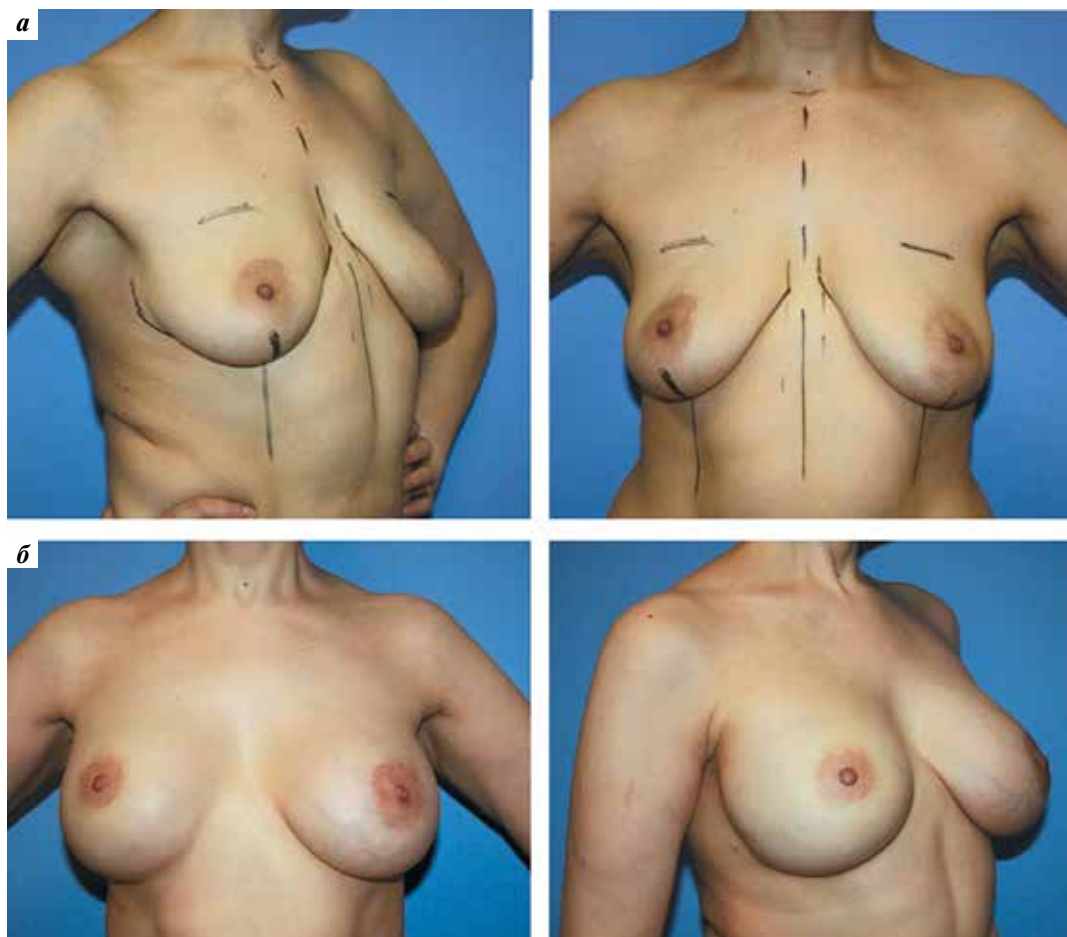


Рис. 6. Пациентка с раком молочной железы T2N0M0: а – до операции; б – через 24 мес после операции
Fig. 6. Patient with breast cancer T2N0M0: a – before surgery; б – 24 months after surgery

полихимиотерапия. Через 2 мес после замещения воздушного наполнения полости на физиологический раствор в объеме 450 мл пациентке были выполнены замена тканевого экспандера на силиконовый эндопротез и аугментационная маммопластика слева (рис. 6, б).

Обсуждение

Нами было отмечено единственное исследование, опубликованное в марте 2025 г. американскими исследователями, которые устанавливали интраоперационно тканевый экспандер, наполненный воздухом. Описаны данные 53 пациенток. Пациентки были прооперированы преимущественно в рамках одномоментной реконструкции и с сохранением сосково-ареолярного комплекса. Целью исследования являлась оценка послеоперационных осложнений, таких как диастаз послеоперационной раны, серома, гематома и инфекционные осложнения. По результатам, представленным в статье, отмечено, что среди 53 пациенток наиболее частым осложнением было расхождение

краев раны, которое наблюдалось в 3 (5,7 %) случаях. Менее распространенные осложнения включали 1 (1,9 %) случай гематомы и 1 (1,9 %) случай серомы. Также был зарегистрирован 1 (1,9 %) случай инфекционного осложнения в области кармана тканевого экспандера. Не было отмечено других случаев послеоперационных осложнений, таких как некроз кожного лоскута, некроз соска, деформация сосково-ареолярного комплекса, изменение положения тканевого экспандера и задержка адьювантного лечения [11].

В нашем исследовании в процессе одномоментной двухэтапной реконструкции с установкой тканевого экспандера препекторально не было отмечено ни одного варианта осложнения из вышеописанных. Наблюдалась умеренная послеоперационная серома, которая купировалась в течение первых 2 нед после операции. Все пациентки находились под тщательным наблюдением, необходимое пункционное вмешательство для эвакуации выполнялось под ультразвуковым контролем. Наполнение тканевого экспандера проводилось постепенно, аккуратно и без излишнего давления

на окружающую покровную ткань. Все необходимое лечение пациентки получали без его вынужденного прерывания.

Данная методика зарекомендовала себя как еще один возможный вариант при одномоментной реконструкции у той категории пациенток, которым еще недавно могло быть отказано в сохранении кожного чехла для установки тканевого экспандера и дальнейшей его замены на постоянный эндопротез. С появлением такой возможности удалось минимизировать возможные послеоперационные осложнения вплоть до потери эндопротеза (экспандера или постоянного импланта). Такое ведение пациенток в процессе реконструкции позволяет улучшить их качество жизни при соблюдении всех необходимых онкологических принципов.

Резюмируя вышесказанное, пациенток, которым мы можем предложить такой вид реконструкции, можно охарактеризовать следующим образом:

1. Пациентки с недостаточным слоем подкожной жировой клетчатки с предварительной его оценкой по данным маммографии.
2. Выполнение подкожной/кожесохраняющей мастэктомии с сохранением кожно-жирового чехла с профилактикой его ишемии на этапе формирования капсулы.
3. Выполнение функционально щадящей реконструкции без дополнительного вовлечения других анатомических структур передней грудной стенки (большая грудная мышца, передняя зубчатая

мышца) для укрытия нижнего и латерального контуров эндопротеза.

4. Выполнение реконструкции после ранее неудачной попытки реконструкции для сохранения кожно-жирового чехла.
5. Ранняя реабилитация пациенток с назначенным далее адъювантным лечением и проведение его в положенные сроки без риска прерывания ввиду постепенного наполнения тканевого экспандера под тщательным наблюдением с целью сохранения кожно-жирового чехла для дальнейшей реконструкции.

Выводы

Реконструктивно-пластические операции в области онкологии в настоящее время являются важной составляющей реабилитации пациентов в процессе или после комбинированного/комплексного лечения. Реконструкция при РМЖ должна быть направлена на улучшение качества жизни пациенток и минимизацию числа осложнений. Это особенно важно для того, чтобы не возникали вынужденные перерывы в процессе адъювантного лечения. Предоперационная подготовка направлена на планирование всех этапов реконструкции и профилактики возможных осложнений. Предложенная нами технология отсроченной реконструкции позволяет избежать развития такого грозного осложнения, как ишемия покровных тканей, и с помощью балансировки давления изнутри получить хороший эстетический результат за счет равномерного расправления кармана над эндопротезом.

ЛИТЕРАТУРА / REFERENCES

1. Ходорович О.С., Солодкий В.А., Калинина-Масри А.А. и др. Рак молочной железы у пациенток после аугментации имплантами. Вопросы онкологии 2021;67(4):518–24. DOI: 10.17116/plast.hirurgia202201132
Khodorovich O.S., Solodkiy V.A., Kalinina-Masri A.A. et al. Breast cancer in patients after augmentation with implants. Voprosy onkologii = Issues in Oncology 2021;67(4):518–24. (In Russ.). DOI: 10.17116/plast.hirurgia202201132
2. Злокачественные новообразования в России в 2024 году (заболеваемость). Под ред. А.Д. Каприна и др. М.: МНИОИ им. П.А. Герцена – филиал ФГБУ «НМИЦ радиологии» Минздрава России, 2025. 178 с.
Malignant neoplasms in Russia in 2024 (incidence). Ed. by A.D. Kaprin et al. Moscow: MNIOI im. P.A. Gertsena – filial FGBU “NMITS radiologii” Minzdrava Rossii, 2025. 178 p. (In Russ.).
3. Клинические рекомендации «Рак молочной железы». 2023. Clinical Guidelines “Breast Cancer”. 2023. (In Russ.).
4. Lee L.Q., Karp N.S. Atlas of Reconstructive Breast Surgery. 2019. Pp. 133–146.
5. Radovan C. Breast reconstruction after mastectomy using the temporary expander. Plast Reconstr Surg 1982;69(2):195–208. DOI: 10.1097/00006534-198202000-00001
6. Ольбриш Р.Р., Стратен Ф., Ронерт М., Крайник И.В. Экспандеры с осмонаполнением – новые возможности дермотензии в пластической хирургии. Сборник научных трудов I съезда комбустиологов России. М., 2005. С. 7–238.
Olbrish R.R., Straten F., Ronert M., Krainik I.V. Osmon-filled expanders – new possibilities of dermotension in plastic surgery. Collection of scientific papers of the 1st Congress of Combustionologists of Russia. Moscow, 2005. Pp. 7–238. (In Russ.).
7. Becker H. One-stage Immediate Breast Reconstruction with Adjustable Implants. Surgery of the Breast, Principles and Art. 2nd edn. 2006. Pp. 438–450.
8. Awadeen A., Fareed M., Elameen A.M. The impact of aeroform tissue expanders on the outcomes of implant-based breast reconstruction: a systematic review and meta-analysis review breast surgery. Breast Surg 2022;47:130–43. DOI: 10.1007/s00266-022-02901-y
9. Ходорович О.С., Солодкий В.А., Калинина-Масри А.А. и др. Опыт выполнения препекторальной реконструкции при раке молочной железы. Русский медицинский журнал. Медицинское обозрение 2023;7(6):366–71. DOI: 10.32364/2587-6821-2023-7-6-5
Khodorovich O.S., Solodkiy V.A., Kalinina-Masri A.A. et al. Experience with prepectoral reconstruction in breast cancer. Russkiy meditsinskiy zhurnal. Meditsinskoe obozrenie = Russian Medical Journal. Medical Review 2023; 7(6):366–71. (In Russ.). DOI: 10.32364/2587-6821-2023-7-6-5

10. Ходорович О.С., Солодкий В.А., Саркисян К.Д. и др. Префекторальная установка имплантата при реконструктивных операциях у больных с диагнозом «рак молочной железы». Пластическая хирургия и эстетическая медицина 2022(1):32–40. DOI: 10.17116/plast.hirurgia202201132
Khodorovich O.S., Solodkiy V.A., Sarkisyan K.D. et al. Prepectoral implant placement during reconstructive surgeries in patients diagnosed with breast cancer. *Plasticheskaya khirurgiya i esteticheskaya meditsina = Plastic Surgery and Aesthetic Medicine* 2022(1):32–40. (In Russ.). DOI: 10.17116/plast.hirurgia202201132
11. Cantrell R.A., Mostovych A.L., Fell C. et al. Breast reconstruction with subpectoral, air-filled tissue expander following nipple-sparing mastectomy: a safe alternative to saline-filled tissue expanders. *Cureus* 2025;17(3):e81520. DOI: 10.7759/cureus.81520

Вклад авторов

О.С. Ходорович, В.А. Солодкий, А.А. Калинина-Масри, А.А. Ташян, Т.В. Шерстнева, В.О. Клешнева, О.А. Кирюхина: разработка дизайна исследования, получение данных для анализа, анализ полученных данных, обзор публикаций по теме статьи, написание статьи.

Authors' contributions

O.S. Khodorovich, V.A. Solodkiy, A.A. Kalinina-Masri, A.A. Tashchyan, T.V. Sherstneva, V.O. Kleshneva, O.A. Kiryukhina: development of study design, obtaining data for analysis, analysis of obtained data, review of publications on the topic of the article, writing the article.

ORCID авторов / ORCID of authors

О.С. Ходорович / O.S. Khodorovich: <https://orcid.org/0000-0002-6014-4597>

В.А. Солодкий / V.A. Solodkiy: <https://orcid.org/0000-0002-1641-6452>

А.А. Калинина-Масри / A.A. Kalinina-Masri: <https://orcid.org/0000-0002-8265-1848>

Т.В. Шерстнева / T.V. Sherstneva: <https://orcid.org/0000-0002-3261-0984>

В.А. Клешнева / V.O. Kleshneva: <https://orcid.org/0000-0002-0802-2437>

О.А. Кирюхина / O.A. Kiryukhina: <https://orcid.org/0009-0006-8481-001X>

Конфликт интересов. Авторы заявляют об отсутствии конфликта интересов.

Conflict of interest. The authors declare no conflict of interest.

Финансирование. Работа выполнена без спонсорской поддержки.

Funding. The work was performed without external funding.

Соблюдение прав пациентов и правил биоэтики. Исследование одобрено локальным этическим комитетом ФГБУ «Российский научный центр рентгенорадиологии» Минздрава России. Пациентки подписали информированное согласие на участие в исследовании.

Compliance with patient rights and principles of bioethics. The study was approved by the local ethics committee of the Russian Research Center of Radiology, Ministry of Health of Russia. All patients signed informed consent to participate in the study.