

Лечение больных с метастазами рака яичников в головном мозге: клиническое наблюдение

В.Б. Карахан, Д.Р. Насхлеташвили, Н.В. Севян

РОИЦ им. Н.Н. Блохина РАМН, Москва

Контакты: Давид Романович Насхлеташвили Nas-david@yandex.ru

При выборе схем химиотерапии (ХТ) у больных с метастатическим поражением головного мозга в первую очередь традиционно учитывают способность препаратов проникать через гематоэнцефалический барьер (ГЭБ). Препараты паклитаксел и карбоплатин обладают низкой способностью проникновения через ГЭБ при нормальном его состоянии. В настоящее время существуют экспериментальные и клинические доказательства нарушения функции ГЭБ при метастазах в головном мозге. Представленный клинический случай служит еще одним доказательством успешного применения стандартных подходов в выборе схем ХТ при рецидивах болезни у больных платиночувствительным раком яичников в ситуации, когда болезнь рецидивирует и прогрессирует в виде метастатического поражения головного мозга. Также показано эффективное использование комбинированного лечения: ХТ в сочетании с лучевыми методами лечения (стереотаксическая радиохirurgия и традиционная лучевая терапия на весь головной мозг) — с достижением полной регрессии опухолевого процесса у больной раком яичников с метастатическим поражением головного мозга.

Ключевые слова: головной мозг, метастазы, рак яичников, химиотерапия

Treatment of patients with brain metastases from ovarian cancer: clinical observation

V.B. Karakhan, D.R. Naskhletashvili, N.V. Sevyan

N.N. Blokhin Russian Cancer Research Center, Russian Academy of Medical Sciences, Moscow

The capacity of drugs to penetrate across the blood-brain barrier (BBB) is primarily traditionally taken into account on choosing chemotherapy (CT) regimens for patients with brain metastatic involvement. Paclitaxel and carboplatin have a low ability to cross the BBB in its normal state. As of now, there is experimental and clinical evidence for BBB dysfunction in brain metastases. The described case serves as another evidence for the successful application of standard approaches to choosing CT regimens for patients with platinum-sensitive recurrent ovarian cancer when the disease recurs and progresses as brain metastatic involvement. The authors also show the effective use of combination treatment: CT in combination with radiation treatments (stereotactic radiosurgery and conventional whole brain radiotherapy) with complete tumor regression being achieved in a patient with ovarian cancer and brain metastatic involvement.

Key words: brain, metastases, ovarian cancer, chemotherapy

Метастазы злокачественных опухолей в центральную нервную систему (ЦНС) развиваются у пациентов в 20–25% наблюдениях. Наиболее часто в ЦНС метастазируют рак легкого, молочной железы, почки, желудочно-кишечного тракта и меланома. Метастазы рака яичников (РЯ) в головном мозге клинически проявляются относительно редко (1–2% случаев). Вероятно, это связано с прогрессированием основного заболевания, которое приводит к смерти больных от осложнений еще до развития метастазов в головном мозге [1–4].

Ниже представлено клиническое наблюдение пациентки с церебральным метастазом РЯ, получившей комбинированное лечение — химио- (ХТ) и лучевую (ЛТ) терапию.

Пациентка Д., 71 года. Клинический диагноз: РЯ Т3N0M0, IIIC стадия заболевания. Метастазы по брюшине, в большом сальнике.

Анамнез заболевания: 05.02.2008 г. больной выполнена экстирпация матки с придатками. В период с 05.03.2008 г. по 18.06.2008 г. проведено 6 курсов ХТ по схеме паклитаксел + карбоплатин. В феврале 2010 г. отмечено прогрессирование заболевания: метастаз в правую теменную долю головного мозга, размеры очага — 3,1 × 2,7 см (рис. 1). В неврологическом статусе — левосторонний гемипарез (3 балла), когнитивные нарушения.

В период с 26.02.2010 г. по 24.06.2010 г. пациентка получила 6 курсов поли-ХТ (ПХТ) по схеме паклитаксел + карбоплатин. Частичная регрессия метастаза зарегистрирована уже после 2-го курса ХТ (по данным МРТ-исследования головного мозга отмечено уменьшение метастатического очага более чем на 50%). Уровень СА-125 — 30 ЕД/мл (до начала лечения — 330 ЕД/мл). Неврологическая симптоматика значительно регрессировала (восстановились двигательные функции).

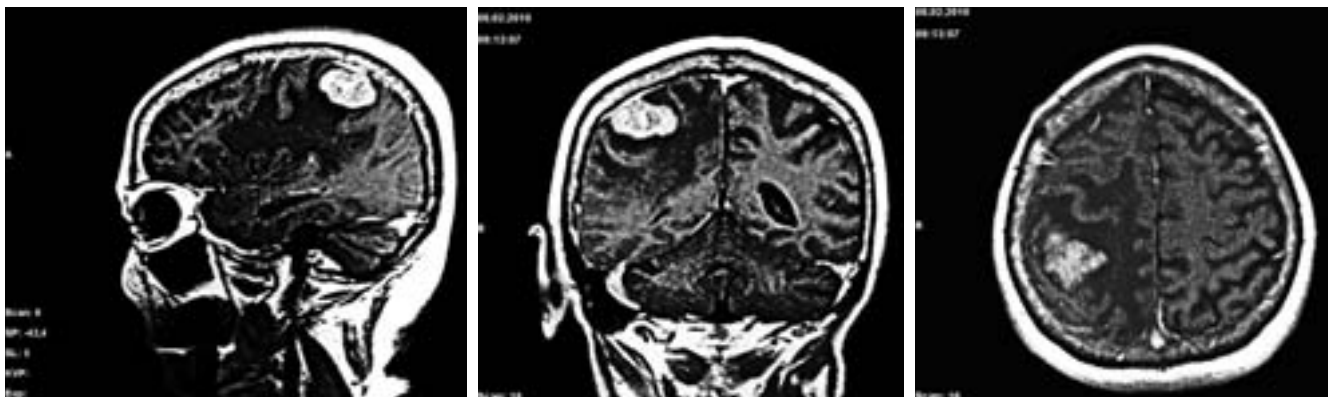


Рис. 1. Магнитно-резонансная томограмма (МРТ) головного мозга от 08.02.2010 г.

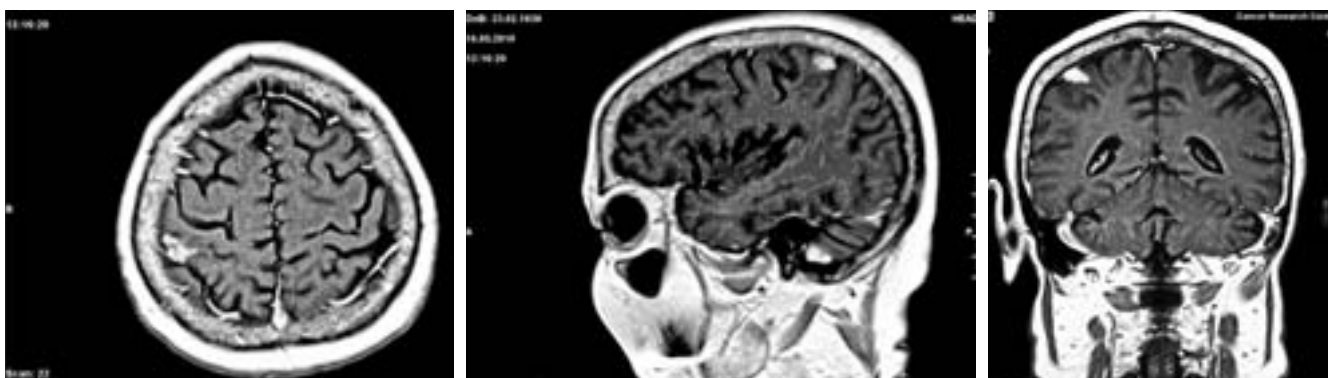

Рис. 2. МРТ головного мозга от 22.06.2010 г. (после 4-го курса ХТ)

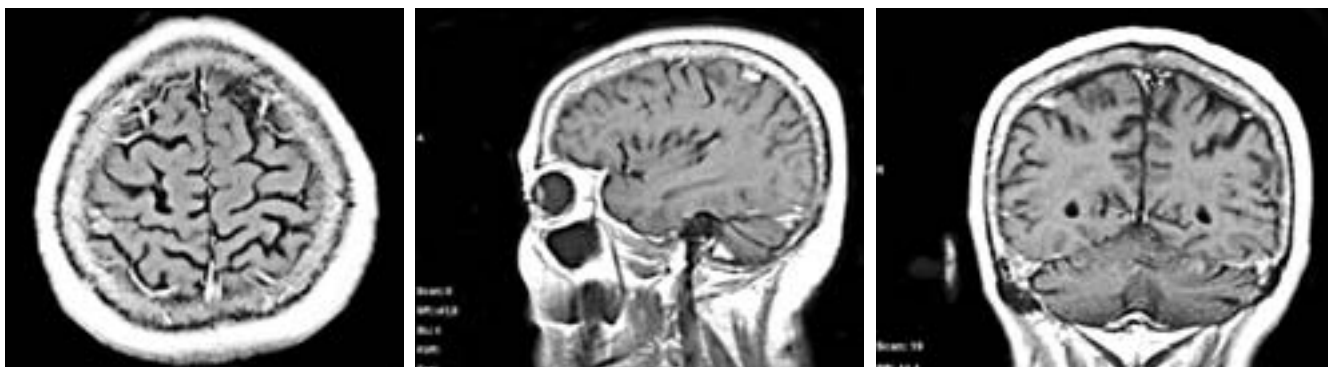

Рис. 3. МРТ головного мозга от 14.07.2010 г. (после 6-го курса ХТ)

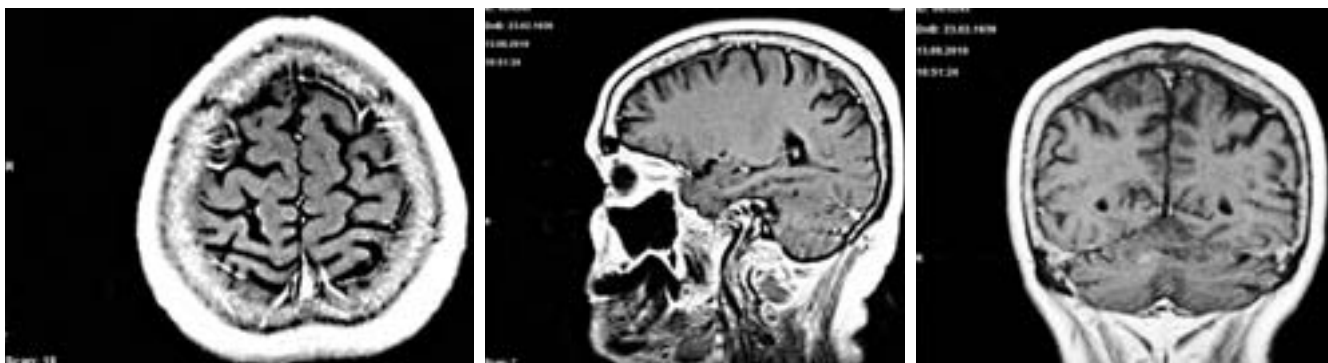

Рис. 4. МРТ головного мозга от 13.08.2010 г. (после 6-го курса ХТ и стереотаксической радиохирургии)

После проведения 3-го курса ХТ размеры метастаза составили $1,6 \times 1,1$, после 4-го — $1,3 \times 0,5$ (рис. 2), после 6-го — $0,5 \times 0,2$ см (рис. 3).

В августе 2010 г. больной была проведена стереотаксическая радиохирургия на область метастаза (суммарная очаговая доза — СОД 26 Гр), после чего зафиксирована полная регрессия опухоли (рис. 4). Неврологическая симптоматика полностью регрессировала. Содержание СА-125 составило 25 ЕД/мл.

В дальнейшем в период с 15.09.2010 г. по 12.10.2010 г. пациентка получила курс ЛТ на весь головной мозг: разовая очаговая доза — Р ОД 2 Гр, СОД 40 Гр. После окончания лечения по данным клинического обследования подтверждена полная регрессия заболевания. Уровень СА-125 — 25 ЕД/мл. Продолжительность жизни пациентки от начала основного заболевания по настоящее время составляет 3 года 4 мес. Продолжительность жизни после выявления метастаза в ЦНС — 1 год 4 мес с достижением полной регрессии заболевания.

В связи с приведенным выше клиническим наблюдением возникает вопрос: каковы возможные медиана выживаемости и ответ на проводимую терапию у больных РЯ с метастатическим поражением ЦНС в сравнении с другими пациентами (церебральные метастазы рака легкого, молочной железы, меланомы). Так, медиана выживаемости больных с церебральными метастазами зависит от биологических особенностей опухоли, чувствительности к ХТ и ЛТ. У пациентов с меланомой с метастазами в головном мозге медиана выживаемости низкая и составляет 4–6 мес, а у больных раком молочной железы с метастатическим поражением головного мозга — достигает 12 мес при применении современных методов лечения. Церебральные метастазы при РЯ развиваются редко, и информация о больных основана только на данных РОНЦ РАМН, полученных в период с 1990 по 2010 г. За этот период было зарегистрировано относительно небольшое (всего 23) число наблюдений, что свидетельствует о недостаточной изученности проблемы. Однако на основании представленного клинического примера, даже несмотря на редкость указанной патологии, можно предположить, что выживаемость данной группы больных при комбинированном и комплексном лечении может иметь хорошие результаты.

В связи с редкостью этой патологии стандартов лечения для данной группы пациенток в настоящее время нет. Несмотря на то что в литературе описаны случаи метастазирования РЯ в ЦНС, в основном информация о лечении церебральных метастазов больше основана на данных о лечении больных с метастазами в ЦНС рака легкого, молочной железы и меланомы. Лечение этих пациентов, как правило, включает хирургию, ЛТ и ХТ. Существуют доказательства того, что хирургическое лечение в сочетании с ЛТ и ХТ превосходит результаты комбинированного лечения (ХТ + ЛТ) у отдельных групп пациентов при солитарных метастазах в головном мозге (5–9).

Тем не менее использование ХТ без хирургического лечения остается независимым предиктором выживаемости. ХТ часто применяют у больных с распространенным процессом. Следовательно, ХТ может способствовать увеличению выживаемости при экстра- и интракраниальных проявлениях заболевания [10].

При выборе схем ХТ у пациентов с метастатическим поражением головного мозга в первую очередь традиционно учитывают способность препаратов проникать через гематоэнцефалический барьер (ГЭБ). Препараты паклитаксел и карбоплатин обладают низкой способностью проникновения через ГЭБ при нормальном его состоянии. В настоящее время существуют экспериментальные и клинические доказательства нарушения функции ГЭБ при метастазах в головном мозге. Описанный выше случай служит еще одним доказательством успешного использования стандартных подходов в выборе схем ХТ при рецидивах у больных платиночувствительным РЯ в ситуации, когда болезнь рецидивирует и прогрессирует в виде метастатического поражения головного мозга.

Заключение

На приведенном примере продемонстрировано эффективное применение комбинированного лечения, ХТ в сочетании с лучевыми методами лечения (стереотаксическая радиохирургия и традиционная ЛТ на весь головной мозг) с достижением полной регрессии опухолевого процесса у больной РЯ с метастатическим поражением головного мозга.

ЛИТЕРАТУРА

1. Ромаданов А.П., Зозуля Ю.А., Соснов Ю.Д. Метастатические опухоли головного мозга. Киев, 1973.
2. Barker G.H., Orledge J., Wiltshaw E. Involvement of the central nervous system inpatients with ovarian carcinoma. Br J Cancer 1981;88:690–4.
3. Cormio G., Maneo A., Parma G. et al. Central nervous system metastases inpatients

- with ovarian carcinoma. Ann Oncol 1995;6:571–4.
4. Li A.J., Karlan B.Y. Genetic factors in ovarian carcinoma. Curr Oncol Rep 2001;3:27–32.
5. Bonnefoi H., A'Hern R.P., Fisher C. et al. Natural history of stage IV epithelial ovarian cancer. J Clin Oncol 1999; 17:767–75.

6. Mayer R.J., Berkowitz R.S., Griffiths C.T. Central nervous system involvement by ovarian carcinoma: A complication of prolonged survival with metastatic disease. Cancer 1978;41:776–83.
7. Patchell R.A., Tibbs P.A., Walsh J.W. A randomised trial in the surgery of treatment of single metastasis to the brain. N Engl J Med 1990;332:494–500.