

Препараты платины в лечении трофобластических опухолей

И.В. Маркина, Б.О. Толочков, Л.В. Манзюк, Е.Е. Махова, Н.Г. Кормош

ГУ РОНЦ им. Н.Н. Блохина РАМН, Москва;

Кафедра онкологии факультета последипломного образования МГМСУ

Контакты: Ирина Викторовна Маркина markina-irina@yandex.ru

В ГУ РОНЦ им. Н.Н. Блохина РАМН разработаны и использованы новые схемы полихимиотерапии с включением препаратов платины для лечения больных с трофобластической опухолью. При резистентной к метотрексату местно-распространенной форме заболевания (стадии I–II) в качестве 2-й линии химиотерапии применяли комбинацию ЦЭ/КЭ (цисплатина или карбоплатина + этопозид). В качестве 1-й линии для пациенток с распространенным заболеванием (стадии III–IV) и 2-й линии для больных с резистентной формой (стадии III–IV) использовали схему ЦМДВ/КМДВ (цисплатин или карбоплатин + метотрексат + дактиномицин + винкристин). Благодаря применению схемы ЦЭ/КЭ у 21 пациентки с I–II стадиями больных удалось излечить без использования оперативного вмешательства. При применении в качестве 1-й линии терапии режима ЦМДВ/КМДВ у 24 пациенток с III–IV стадиями заболевания полный лечебный эффект был достигнут у 21 (87,5%) больной, все они живы до настоящего времени. Использование схемы ЦМДВ/КМДВ в качестве 2-й линии химиотерапии у пациенток с резистентной формой заболевания оказалось эффективным в 5 (83,3%) из 6 случаев. Срок наблюдения составил >3 лет. Преимущество разработанных схем с включением препаратов платины заключается в том, что они являются эффективными, менее токсичными, не требуют длительной госпитализации и более просты в техническом исполнении, что позволяет применять их в амбулаторных условиях широкой онкологической сети.

Ключевые слова: трофобластическая опухоль, химиотерапия, препараты платины

Platinum preparations in the treatment of trophoblastic tumors

I.V. Markina, B.O. Toloknov, L.V. Manzyuk, E.E. Makhova, N.G. Kormosh

N.N. Blokhin Russian Cancer Research Center, Russian Academy of Medical Sciences, Moscow;

Department of Oncology, Faculty of Postgraduate Education, Moscow State University of Medicine and Dentistry

The N.N. Blokhin Russian Cancer Research Center, Russian Academy of Medical Sciences, has developed and used new polychemotherapy regimens including platinum preparations for the treatment of patients with trophoblastic tumors. A cisplatin + etoposide or carboplatin + etoposide (CyE/CaE) combination was used as second-line chemotherapy in methotrexate-resistant locally advanced form (Stages I-II) of the disease. A cisplatin or carboplatin + methotrexate + dactinomycin + vincristine (CyMDV/CaMDV) regimen was used as first-line therapy in patients with disseminated (Stage III-IV) disease and as second-line therapy in patients with its resistant form (Stages III-IV). The CyE/CaE regimen could cure 21 patients with Stages I-II without surgical intervention. When the CyMDV/CaMDV regimen was used as first-line therapy in 24 patients with Stages III-IV disease, of them 21 (87.5%) patients achieved a complete therapeutic effect, they all have been survivors to the present time. The CyMDV/CaMDV regimen used as second-line chemotherapy in patients with the resistant form turned out to be effective in 5 (83.3%) of 6 cases. The follow-up lasted > 3 years. The benefit of the developed regimens including platinum preparations is that they are effective, less toxic, require long hospitalization and are technically simpler, which allows them to be used in the outpatient setting of the wide oncological network.

Key words: trophoblastic tumor, chemotherapy, platinum preparations

Введение

Трофобластические опухоли составляют 1% онкогинекологических опухолей и встречаются в основном у женщин детородного возраста (20–40 лет) [1]. В европейских странах частота возникновения трофобластической болезни составляет 0,6–1,1:1000, США — 1:1200, странах Азии и Латинской Америки — 1:200, Японии — 2:1000 беременностей [2].

По данным научной группы ВОЗ (2002), ежегодно в проведении химиотерапии (ХТ) по поводу трофобластической опухоли нуждаются >20 тыс. больных.

В понятие трофобластической болезни по Международной гистологической классификации опухолей входят:

- доброкачественные заболевания (полный или частичный пузырный занос);
- переходная форма (инвазивный пузырный занос);
- злокачественные новообразования (хориокарцинома матки, трофобластическая опухоль плацентарного ложа и недавно описанная эпителиоидная трофобластическая опухоль).

Таблица 1. Классификация трофобластической болезни по системе TNM (2002)

TNM-стадия	Характеристика	Стадия FIGO
Tx	Недостаточно данных для оценки первичной опухоли	I
T0	Первичная опухоль не определяется	
T1	Опухоль ограничена маткой	II
T2	Опухоль распространяется на влагалище, параметрий, яичники или маточную трубу в виде метастазов или прорастает их	
Mx	Недостаточно данных для оценки метастазов	
M0	Нет отдаленных метастазов	III
M1a	Метастазы в легкие	
M1b	Другие метастазы с поражением или без поражения легкого	
		IV

Примечание. Категория N не приводится, так как поражение лимфатических узлов расценивается как метастаз – M1.

В марте 2002 г. онкологическим комитетом Международной федерации гинекологов и акушеров (FIGO) была принята обновленная классификация трофобластических опухолей, объединившая классическую систему анатомического стадирования FIGO с системой факторов риска в баллах ВОЗ (табл. 1, 2).

Стадии болезни обозначают римскими цифрами от I до IV (см. табл. 1) и подсчитывают баллы факторов риска (см. табл. 2). При написании стадию от факторов риска отделяют двоеточием, например FIGO IV:13. Больных подразделяют на 2 группы: низкого (0–6 баллов) и высокого (≥ 7 баллов) риска. Плацентарные трофобластические опухоли и их незлокачественные аналоги из классификации исключены [3].

Следует отметить, что при планировании проведения ХТ используют схему подсчета баллов по прогностическим факторам.

Общую сумму баллов для конкретной больной получают путем сложения их по каждому прогностическому фактору.

На сегодняшний день основным методом лечения больных с трофобластической опухолью является ХТ, а оперативное лечение в последние годы применяют только по жизненным показаниям [4, 5]. Это обусловлено не только высокой чувствительностью опухоли к ХТ, но и большим желанием клиницистов сохранить пациентке детородную функцию [6]. Больным группы низкого риска назначают ХТ в монорежиме, в то время как в группе высокого риска рекомендуется проведение более агрессивной ХТ [7, 8]. При этом, несмотря на высокую эффективность использования ХТ, у части больных в связи с поздней диагностикой и неадекват-

Таблица 2. Факторы риска развития трофобластической болезни согласно объединенной классификации FIGO/WHO (ВОЗ, 2002)

Фактор риска	Балл			
	0	1	2	4
Возраст, годы	≤ 40	> 40		
Предшествующая беременность	Пузырный занос	Аборт	Роды в срок	
	Интервал, мес*	4	4–7	7–13 > 13
ХГ, мМЕ/л	$< 10^3$ **	10^3-10^4	10^4-10^5	$> 10^5$
Размер самой крупной опухоли, включая опухоль матки, см	< 3	3–5	5	
Локализация метастазов	Легкие	Селезенка, почки	ЖКТ	Головной мозг, печень
Число метастазов		1–4	5–8	8
Число препаратов предшествующей ХТ			1	≥ 2

Примечание. ХГ – хорионический гонадотропин, ЖКТ – желудочно-кишечный тракт. *Интервал между окончанием предыдущей беременности и началом ХТ. **Низкий уровень ХГ может наблюдаться при трофобластической опухоли плацентарного ложа.

ным лечением без учета индивидуальных прогностических факторов риска имеет место прогрессирование заболевания и появление резистентных форм трофобластической опухоли [9]. Результаты лечения в группе пациенток с распространенной формой заболевания (высокий риск по классификации ВОЗ – III–IV стадии) остаются неудовлетворительными: около 20–25% больных погибают. К настоящему времени в зависимости от прогностических факторов разработаны и предложены к применению различные схемы моно- и комбинированной ХТ. При проведении ХТ в монорежиме с использованием метотрексата и дактиномицина удалось добиться высоких результатов выживаемости больных с благоприятным прогнозом – 90% [10]. В группе пациенток с неблагоприятным прогнозом (высокий риск) применение различных схем комбинированной ХТ привело к излечению 85% пациенток [11].

Пути улучшения результатов лечения больных с трофобластической опухолью заключаются в максимальном сокращении сроков постановки диагноза и проведении своевременной и адекватной лекарственной противоопухолевой терапии [12].

Благодаря использованию ХТ с включением препаратов платины в последние годы отмечают значительное повышение эффективности лечения у больных с онкогинекологическими заболеваниями [13].

Эти препараты применяют и в комбинированной ХТ трофобластических опухолей, особенно при диссеминированных формах. Используют следующие режимы лечения: РЕВА (цисплатин, этопозид, блеомицин, адриабластин), СЕВ (цисплатин, этопозид, блео-

мицин) [14], EIP (этопозид, ифосфомид, цисплатин), EP (этопозид + цисплатин).

По данным K.D. Bagshawe [15], около 25% больных с риском развития резистентности >8 баллов не могут быть излечены только с помощью режима ЕМА-СО (этопозид, метотрексат, дактиномицин, лейковорин, циклофосфан, винкристин). В таких случаях следует включать в режимы 2-й линии цисплатин. В качестве 2-й линии терапии автор рекомендует применение режима ЕМА-СЕ (на 8-й день вместо винкристина и циклофосфана используют цисплатин в дозе 100 мг/м² и этопозид – 100–200 мг/м²). В качестве альтернативного режима возможно применение комбинации РОМВ (цисплатин, винкристин, метотрексат, лейковорин, блеомицин). Интересным представляется сообщение MD Anderson Cancer Center (США) об успешном лечении пациентки, имевшей резистентные метастазы в головном мозге, у которой в качестве ХТ 2-й линии (после ЕМА-СО) впервые была использована комбинация ифосфамид + карбоплатин + этопозид [16].

Вместе с тем роль производных платины (карбоплатин, цисплатин) в лечении трофобластической опухоли до последнего времени считалась недостаточно изученной.

Материалы и методы

В РОНЦ им. Н.Н. Блохина РАМН для лечения трофобластических опухолей были разработаны и внедрены новые режимы ХТ с использованием препаратов платины.

Таблица 3. Факторы риска развития трофобластической болезни согласно объединенной классификации FIGO/WHO (ВОЗ, 2002)

Показатель	Число больных	
	абс.	%
Исход предыдущей беременности:		
пузырный занос	17	33
роды	24	47
медицинский аборт	10	20
Время до начала лечения, мес:		
<4	38	75
4–7	9	18
7–13	2	4
>13	2	4
Размер самой крупной опухоли, см:		
<3	18	35
3–5	19	38
>5 (до 15)	14	27
Экстирпация матки в анамнезе:		
да	9	18
нет	42	82
Локализация метастазов:		
легкие	31	61
печень	3	6
влагалище	14	27
головной мозг	2	4
селезенка	1	2

В исследуемую группу вошли пациентки с трофобластической опухолью в возрасте от 19 до 49 лет, находившиеся на лечении в онкологическом центре в период с 1987 по 2009 г. (табл. 3). Дополнительными критериями включения являлись число лейкоцитов ≥ 3000 /мкл, абсолютное число нейтрофилов 1500/мкл, число тромбоцитов $>100\ 000$ /мкл, концентрация гемоглобина ≥ 9 г/дл, активность аспартат- и аланинаминотрансфераз и щелочной фосфатазы – до 2,5 значения верхней границы нормы, уровень билирубина в сыворотке крови $\leq 1,5$ верхней границы нормы, сохранная функция почек.

У больных с резистентной местнораспространенной формой заболевания (стадии I–II, факторы риска до 7 баллов) в качестве 2-й линии ХТ применяли комбинацию ЦЭ/КЭ (цисплатин/карбоплатин + этопозид). Кроме того, в качестве 1-й линии ХТ для пациенток с распространенной (стадии III–IV) и 2-й линии – для больных с резистентной (стадии III–IV) формами заболевания использовали комбинацию ЦМДВ/КМДВ (цисплатин/карбоплатин + метотрексат + дактиномицин + винкристин). Выбор препарата (цисплатин или карбоплатин) зависел от исходного состояния у пациенток функций периферической крови и почек.

Схема ЦЭ/КЭ (при возникновении резистентности опухоли к метотрексату)

– Цисплатин – по 100 мг/м² в 250 мл 0,9% раствора натрия хлорида внутривенно (в/в) в течение 60 мин с водной нагрузкой на фоне противорвотной терапии в 1-й день.

– Этопозид – по 100 мг/м² в/в в 250–500 мл 0,9% раствора хлорида натрия, 30-минутная инфузия – во 2, 3, 4, 5-й дни.

Курсы лечения повторяют каждые 2 нед.

– Карбоплатин (AUC=5) – в 500 мл 0,9% раствора натрия хлорида или 5% раствора глюкозы, в/в инфузия в течение 60 мин на фоне противорвотной терапии – в 1-й день.

– Этопозид – по 100 мг/м² в/в в 250–500 мл 0,9% раствора хлорида натрия, 30-минутная инфузия – во 2, 3, 4, 5-й дни.

Курсы лечения повторяют каждые 2 нед.

Схема ЦМДВ/КМДВ

– Цисплатин – по 100 мг/м² в 250 мл 0,9% раствора натрия хлорида в/в в течение 60 мин с водной нагрузкой на фоне противорвотной терапии – в 1-й день.

– Метотрексат – по 20 мг/м² в 25 мл 0,9% раствора хлорида натрия или 5% раствора глюкозы, в/в 5-минутная инфузия – 1 раз в 3 дня до суммарной дозы 180–200 мг.

– Дактиномицин – по 500 мкг в/в струйно в течение 1–2 мин – через день до суммарной дозы 4 мг.

– Винкристин – 1,5 мг в 250 мл 0,9% раствора натрия хлорида в/в в течение 30 мин – 1 раз в неделю до суммарной дозы 4,5 мг.

Курсы лечения повторяют каждые 2–3 нед при наличии нормальных показателей креатинина и нейтрофилов.

– Карбоплатин (AUC=5) – в 500 мл 0,9% раствора натрия хлорида или 5% раствора глюкозы, в/в инфузия в течение 60 мин на фоне противорвотной терапии – в 1-й день.

– Метотрексат – по 20 мг/м² в 25 мл 0,9% раствора хлорида натрия или 5% раствора глюкозы, в/в 5-минутная инфузия – 1 раз в 3 дня до суммарной дозы 180–200 мг.

– Дактиномицин – по 500 мкг в/в струйно в течение 1–2 мин – через день до суммарной дозы 4 мг.

– Винкристин – 1,5 мг в 250 мл 0,9% раствора натрия хлорида в/в в течение 30 мин – 1 раз в неделю до суммарной дозы 4,5 мг.

Курсы лечения повторяют каждые 2–3 нед при наличии нормальных показателей креатинина и нейтрофилов.

Результаты

Благодаря использованию комбинации ЦЭ/КЭ у 21 пациентки с резистентной местнораспространенной формой заболевания удалось добиться полного излечения больных без проведения им оперативного вмешательства.

При применении в 1-й линии лечения режима ЦМДВ/КМДВ у 24 пациенток с III–IV стадиями заболевания полный лечебный эффект был получен у 21 (87,5%) больной, все они живы до настоящего времени.

При использовании схемы ЦМДВ/КМДВ в качестве 2-й линии ХТ у пациенток с резистентной формой заболевания, имеющих метастазы в отдаленные органы, выявлена выраженная эффективность предложенной комбинации: в 5 (83,3%) из 6

Таблица 4. Результаты лечения больных с трофобластической опухолью матки с метастазами в отдаленные органы и резистентной формой заболевания с применением производных платины

Стадия заболевания	Режим лечения	Число больных			
		общее	живы	умерли	3-летняя выживаемость, %
I–II	2-я линия ЦЭ/КЭ	21	21	0	100
III–IV	1-я линия ЦМДВ/КМДВ	24	21	3	87,5
	2-я линия ЦМДВ/КМДВ	6	5	1	83,3
Всего...		51	1	4	92,15

случаев удалось добиться получения стойкого лечебного эффекта, в том числе и у больных с метастазами опухоли в головной мозг. Срок наблюдения составил >3 лет (табл. 4).

Всем исследуемым пациенткам было проведено от 2 до 6 курсов ХТ. Средняя продолжительность лечения при применении схемы ЦЭ/КЭ составила 7 дней, а при ЦМДВ/КМДВ – 14 дней. Продолжительность периодов между лечением – от 2 до 3 нед. Наиболее частой причиной увеличения перерывов между курсами являлось возникновение после предыдущего курса лечения явлений стоматита и гематологических изменений.

Связанные с лечением нежелательные явления были преимущественно I–II степени выраженности и обычно включали слабость, тошноту/рвоту, стоматит, явления гематологической токсичности (анемия, лейкопения, нейтропения, тромбоцитопения), алопецию (табл. 5).

Таблица 5. Характеристика побочных эффектов, связанных с лечением

Побочные эффекты	Число больных			
	I–II стадии		III–IV стадии	
	абс.	%	абс.	%
Гематологическая токсичность:				
анемия	6	12	9	18
нейтропения	16	31	9	18
лейкопения	39	76	4	8
тромбоцитопения	8	16		
Другие виды:				
слабость	47	92	12	24
тошнота / рвота	29	57	6	12
стоматит	18	35	23	45
депрессия	2	4		
алопеция	11	22		

Полученные нами результаты лечения больных с трофобластической опухолью матки свидетельствуют о том, что перспективным режимом полиХТ (ПХТ) в лечении запущенных, метастатических форм заболевания является комбинация ЦМДВ/КМДВ, что дает основание рекомендовать эту схему ХТ для применения в практической работе онкологов. Кроме того, использование данной схемы в качестве 2-й линии ПХТ может являться резервом при возникновении резистентности опухоли к уже проведенным стандартным режимам ХТ. У больных с I и II стадиями с опухолями, резистентными к применению стандартных препаратов, рекомендуется использование в качестве 2-й линии ХТ комбинации ЦЭ/КЭ.

Следует отметить, что после исчезновения у пациенток всех проявлений заболевания (достижение полной ремиссии) и завершения основного индукционного лечения целесообразно проведение им

еще 2–3 курсов однотипной профилактической ХТ.

Таким образом, большим преимуществом разработанных нами схем комбинированной ХТ является их высокая эффективность, умеренная токсичность, простота использования и экономическая доступность, что позволяет рекомендовать эти режимы для практического применения в амбулаторных условиях.

Как пример успешного использования препаратов платины в лечении трофобластической опухоли приводим клиническое наблюдение.

Пациентка Р., 23 лет, находилась на лечении в РОНЦ им. Н.Н. Блохина РАМН в период с 2005 по 2006 г. с диагнозом трофобластическая опухоль, метастазами в головной мозг, печень, легкие, селезенку. Последняя беременность наступила в 2004 г. и закончилась родами в срок в августе того же года. В мае 2005 г. возникли кровянистые выделения из половых путей. С июля больная стала отмечать ухудшение состояния, появилась одышка. После дополнительного обследования у пациентки были выявлены множественные метастазы в легкие, печень, селезенку.

Больная поступила в центр в состоянии средней степени тяжести, кожа и видимые слизистые бледно-голубого цвета. Жалобы на слабость, одышку в покое, кровянистые выделения из половых путей. Гинекологический статус: тело матки незначительно увеличено, пастьозно, справа от него опухолевое образование до 10 см в диаметре. Слизистая влагалища цианотична, не изменена. Уровень β -ХГ составил 600 тыс. мМЕ/мл.

Данные ультразвуковой компьютерной томографии (УЗКТ) малого таза и печени, выполненной в августе 2005 г.: печень на 1–2 см ниже пупка, наличие метастазов размерами 12 × 8 и 11 × 7,5 см в правой доле, 4,5 × 3,6 см – в левой, 6,2 × 5,2 см – в селезенке; в левом яичнике выявлено кистозное образование размером 10 × 8 см.

При проведении рентгенологического исследования органов грудной клетки обнаружены множественные метастазы в легкие, сливающиеся между собой; максимальный размер одного из них достигал 5 см (рис. 1).

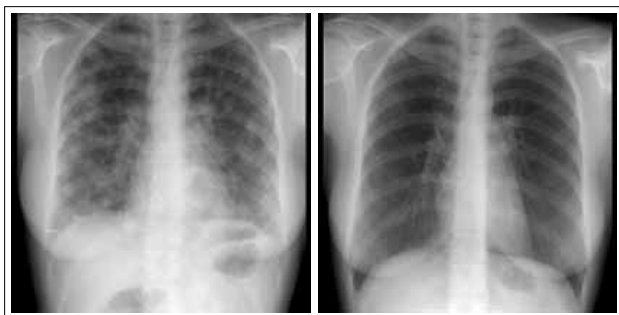


Рис. 1. Состояние легких: а – до лечения – множественные метастазы; б – после проведения 6 курсов ХТ

При выполнении компьютерной томографии головного мозга от 19 августа 2005 г. (рис. 2) обнаружен патологический очаг в лобной и затылочных долях и левой гемисфере мозжечка размером от 0,3 до 0,6 см в диаметре, окруженный умеренно выраженной зоной отека; желудочки не сдавлены, срединные структуры не смещены.

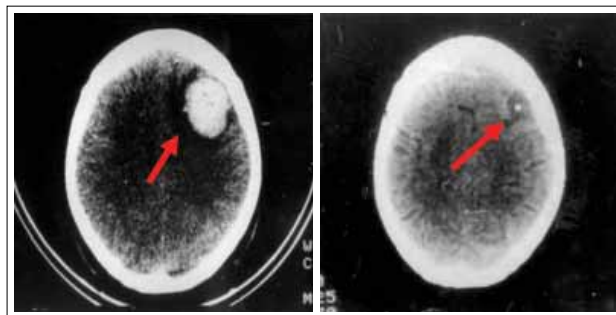


Рис. 2. Состояние головного мозга: а – до лечения – наличие метастаза (указан стрелкой); б – после проведения ХТ

С учетом прогностических факторов (высокий риск – 14 баллов) решено было начать лечение с проведения ПХТ по следующей схеме: карбоплатин – 450 мг в 1-й день; метотрексат – 30 мг 1 раз в 3 дня до достижения суммарной дозы 180 мг; дактиномицин – 500 мкг через 3 дня, общая доза на курс – 3,5 мг; винкристин – 1,5 мг 1 раз в неделю (суммарная доза 4,5 мг). Лечение осуществляли на фоне гидратации и антиэмической терапии.

Всего пациентка получила 7 курсов ХТ по описанной схеме, на фоне чего уровень β -ХГ человека (β -ХГЧ) в конце проведения последнего курса снизился до 1,2 мМЕ/л. По данным УЗКТ-обследования, выполненного в феврале 2006 г., отмечено уменьшение размеров метастазов: в левой доле печени размер метастаза в диаметре составил 2 × 1,6 см, в правой – 8,1 × 4,7 и 6,2 × 3,4 см; киста в левом яичнике уменьшилась до 3,5 см в диаметре. Уровень β -ХГЧ – 1,2 мМЕ/мл.

При контрольном рентгенологическом исследовании наличия метастазов в легких не выявлено, корни и средостение не расширены, синусы свободны (см. рис. 1б).

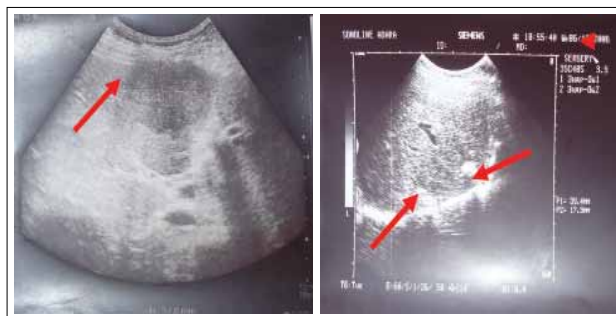

Рис. 3. Состояние печени: а – до лечения – наличие метастазов (указаны стрелкой); б – после проведения 6 курсов ХТ – очаги фиброза на месте метастазов (указаны стрелками)

Последние курсы ХТ проведены в апреле 2006 г. Менструальная функция восстановилась, от беременностей пациентка предохранялась.

При исследовании, выполненном в декабре 2008 г., уровень ХГ составил 0,1 мМе/мл. По данным ультразвукового исследования: печень не увеличена, имеются очаги фиброза в VIII сегменте, новых изменений нет. Забрюшинные лимфатические узлы не увеличены. Матка размерами 6 × 4,5 см, без изменений, эндометрий +0,7 см. Левый яичник размером 4,5 × 2 см, обычной структуры, патологических образований не обнаружено. Заключение: эхокартина фиброза печени (рис. 3).

По данным рентгенографии легких (2006–2008), метастатических изменений в легких не выявлено, корни и средостение не расширены, синусы свободны.

В 2008 г. пациентка родила здорового мальчика. Беременность и роды протекали без осложнений. Ребенок и пациентка живы и здоровы по настоящее время.

Заключение

Представленный клинический случай показывает эффективность использования режима ХТ с включением препаратов платины у больных с трофобластической опухолью, имеющих метастазы в отдаленные органы. При этом возможно не только излечение таких пациенток, но и сохранение у них репродуктивной функции.

На основании результатов проведенного исследования можно сделать вывод о том, что применение комбинации химиопрепаратов с использованием карбоплатина или цисплатина при лечении трофобластической опухоли является эффективным у данного контингента больных. Кроме того, описанные режимы менее токсичны, не требуют длительной госпитализации и более просты в техническом исполнении, что позволяет применять их в амбулаторных условиях широкой онкологической сети.

ЛИТЕРАТУРА

- Новикова Л.А., Григорова Т.М. Хориоэпителиома матки: клиника и лечение. Л.: Медицина, 1968.
- Толокнов Б.О., Махова Е.Е., Лактионов К.П. и др. Хориокарцинома матки (классификация, диагностика, лечение, прогноз). М.: URSS, 2000.
- Онкогинекологический атлас. Классификация и определение стадии опухолей и принципы диагностики и лечения. Под ред. Дж. Р. Смита, Д. Хили. М.: Практическая медицина, 2010.
- Краткое руководство по лечению опухолевых заболеваний. Под ред. М.М. Бояджиса, П.Ф. Лебоуица. М.: Практическая медицина, 2009.
- Berkowitz R.S., Kohorn E.I., Goldstein D.P., Fisher R.A. Advances in the management of gestational trophoblastic disease: presentations from the XIIIth World Congress on Gestational Trophoblastic Disease. Journal Reprod Med 2006;(10).
- Толокнов Б.О., Махова Е.Е., Мартышина Я.А., Шмаков Г.С. Возможности излечения и сохранения детородной функции у больных хориокарциномой матки. В сб.: Материалы V российского форума «Мать и дитя». Тезисы докладов. М., 2003.
- Yang J.-J., Xiang Y., Wan X., Yang X.-Y. Prognosis of malignant gestational trophoblastic neoplasia – 20 years of experience. J Reprod Med 2008;53:600–7.
- Lurain J.R. Management of high-risk gestational trophoblastic disease. J Reprod Med 1998;43:44–52.
- Newlands E.S., Bower M., Rustin J.S. Management of resistant gestational trophoblastic tumors. J Reprod Med 1998;43:111–8.
- Evans A.C. Jr., Soper J.T., Clarke-Pearson D.L. et al. Gestational trophoblastic disease metastatic to the central nervous system. Gynecol. Oncol. 1995; 59 (2): 226–230.
- Hextan Y.S., Ngan M.D., Karen K.L. et al. Chan relapsed gestational trophoblastic neoplasia: a 20-year experience. J Reproduct Med 2006;51:829–34.
- Fülöp V., Szigetvői I., Szepesi J. et al. Diagnosis and treatment of high-risk metastatic gestational trophoblastic neoplasia in Hungary. J Reprod Med 2008;53(7):541–6.
- Toloknov B., Makhova E., Laktionov K. Platinum compounds in the treatment at patients with uterus choriocarcinoma. Intern J Gynecol Cancer 2003;13(Suppl 1).
- Мещеряков А.А. Лечение резистентных трофобластических опухолей. Практ онкол 2008;9(3):171–8.
- Bagshawe K.D. Gynecologic oncology 1995; Trophoblastic tumors: diagnostic methods, epidemiology, clinical features and management: 1027–1043.
- Piamsomboon S., Kudelka A.P., Termrungruanglert W. et al. Remission of refractory gestational trophoblastic disease in the brain with ifosfamide, carboplatin, and etoposide (ICE): first report and review of literature. Eur J Gynecol Oncol 1997; 18 (6): 453–456.