

Современные возможности диагностики патологии МОЛОЧНЫХ ЖЕЛЕЗ

И.В. Высоцкая¹, Н.В. Заболотская², В.П. Летыгин³, К.П. Лактионов³, К.А. Чубарова⁴, Н.В. Левкина¹

¹ГБОУ ВПО «Первый Московский государственный медицинский университет им. И.М. Сеченова» Минздрава России; Россия, 119991, Москва, ул. Большая Пироговская, 2, стр. 4;

²ГБОУ ДПО «Российская медицинская академия последиplomного образования» Минздрава России; Россия, 125993, Москва, ул. Баррикадная, 2/1;

³ФГБНУ «Российский онкологический научный центр им. Н.Н. Блохина»; Россия, 115478, Москва, Каширское шоссе, 23;

⁴Клинический госпиталь ФКУЗ «Медико-социальная часть Министерства внутренних дел России по г. Москве»; Россия, 127994, Москва, ул. Петровка, 38

Контакты: Ирина Викторовна Высоцкая vysotskaya.irina@mail.ru

Ежегодно в мире регистрируется более 1 млн новых случаев рака молочной железы. Выбор адекватной тактики лечения больных зависит от своевременного установления диагноза и правильной оценки распространенности опухолевого процесса.

Алгоритм обследования пациенток включает клиническое обследование, рентгеновскую маммографию и ультразвуковое исследование молочных желез. Однако этого бывает недостаточно для полноценной интерпретации состояния больной в случае непальпируемых образований молочных желез, неоднозначности трактовки визуализации при структурных перестройках, повышенной плотности ткани молочных желез и т. д.

В связи с этим внедрение новых технологий и их оценка с практических позиций – логичное и развивающееся направление ранней диагностики патологии молочных желез.

Одним из методов, которые позволяют повысить информативность ультразвукового исследования молочных желез, является эластография. Она позволяет проводить дифференциальную диагностику доброкачественных и злокачественных изменений не только в ткани молочной железы, но и в зонах регионарного лимфооттока.

Перспективным направлением современной диагностической маммологии является маммографический цифровой томосинтез. Однако, невзирая на первые и весьма оптимистичные данные, эта методика еще далека от стандарта.

Комплексная диагностика патологии молочных желез, помимо клинических данных и результатов визуализации, базируется на информации, получаемой при биопсиях. На современном этапе оптимальным способом верификации считается core-биопсия, при которой получаемый материал подвергается иммуногистохимическому исследованию.

Таким образом, спектр диагностических возможностей постоянно расширяется. Входящие в повседневную практику высокоинформативные методики уже сейчас позволяют клиницистам добиваться оптимальных результатов в излечении еще большего количества пациентов.

Ключевые слова: маммография, ультразвуковое исследование, молочная железа, эластография, патология, диагностика, томосинтез, core-биопсия

DOI: 10.17650/1994-4098-2015-1-18-26

Modern capabilities of breast pathology diagnostics

I. V. Vysotskaya¹, N. V. Zabolotskaya², V. P. Letyagin³, K. P. Laktionov³, K. A. Chubarova⁴, N. V. Levkina¹

¹I. M. Sechenov First Moscow State Medical University, Ministry of Health of Russia; 2 Bldg. 4 Bolshaya Pirogovskaya St., Moscow, 119991, Russia;

²Russian Medical Academy of Postgraduate Education, Ministry of Health of Russia; 2/1 Barrikadnaya St., Moscow, 125993, Russia;

³N. N. Blokhin Russian Cancer Research Center; 23 Kashirskoye shosse, Moscow, 115478, Russia;

⁴Clinical Hospital, Medical and Social Department, Ministry of Internal Affairs of Russia in Moscow; 38 Petrovka St., Moscow, 127994, Russia

Every year more than 1 million new cases of breast cancer are being recorded worldwide. Choice of appropriate tactics of treatment depends on the timely diagnosis and correct assessment of the prevalence of cancer.

The algorithm of patient's examination includes clinical examination, X-ray mammography and ultrasonic diagnosis of breast. However, this is not sufficient for a complete interpretation of the patient's condition in case of non-palpable breast formations, ambiguous interpretation of imaging under structural changes, increased density of breast tissue, etc.

In this regard, the introduction of new technologies and their evaluation in terms of practicality is a logical and developing method of early diagnosis of breast pathology.

One of the methods that enables enhancing the information capability of ultrasonic diagnosis of breast is elastography. It allows for the differential diagnosis of benign and malignant changes not only in the breast tissue, but also in the areas of regional lymph drainage.

Promising method of modern diagnostic breast care is digital mammography tomosynthesis. However, in spite of the first and very optimistic data, this technique is still far from standard.

Complex diagnostics of breast pathology, in addition to clinical data and imaging results, are based on information obtained from biopsies. At the present stage core-biopsy is considered as the best way of verification, where the resulting material is subjected to immunohistochemical studies.

Thus, the spectrum of diagnostic capabilities is constantly expanding. Highly informative techniques included in the daily practice today enable clinicians to achieve optimal results in curing even greater number of patients.

Key words: *mammography, ultrasonic diagnosis, breast, elastography, pathology, diagnostics, tomosynthesis, core-biopsy*

Характерными особенностями злокачественных новообразований молочной железы являются высокий темп прироста, территориальная и географическая неравномерность распределения уровней заболеваемости, что в первую очередь связано с разнообразием социально-демографических, этнических и индивидуальных факторов риска.

В структуре онкологической заболеваемости и смертности женского населения в мире рак молочной железы (РМЖ) занимает первое место (26 % всех случаев рака в развитых странах).

Каждый год в мире регистрируется более 1 млн новых случаев РМЖ, погибает более 400 тыс. женщин. По приблизительным подсчетам ежегодно в Европе заболеваемость РМЖ составляет 109,9 на 100 тыс. женщин, смертность – 38,4 на 100 тыс. женщин. Эти показатели сильно варьируют в разных географических областях.

В России число пациенток с впервые установленным диагнозом РМЖ в 2012 г. возросло до 59 068 по сравнению с 44 850 больными, зарегистрированными в 2000 г.

Ни для кого не секрет, что выбор адекватной тактики лечения больных зависит от своевременного установления диагноза и правильной оценки распространенности опухолевого процесса.

В этой связи приобретает особую актуальность широкое внедрение различных методов визуализации, которые смогли бы улучшить и пополнить объем информации, получаемой при стандартных методиках лучевой диагностики.

Уже давно сложился первоначальный диагностический алгоритм обследования пациенток. Он включает клиническое обследование, рентгеновскую маммографию и ультразвуковое исследование (УЗИ) молочных желез. Однако далеко не всегда этого бывает достаточно для полноценной интерпретации состояния больной. Подобный диссонанс возникает в случае непальпируемых образований молочных желез, неоднозначности трактовки визуализации при структурных перестройках, при повышенной плотности ткани желез и т. д.

Клиническое обследование имеет невысокие показатели чувствительности (не более 45–50 %) и дале-

ко не всегда исключает наличие злокачественной опухоли (особенно при непальпируемых образованиях).

Рентгенологически в данном случае отмечается следующая симптоматика: объемное образование, асимметрия плотности ткани или микрокальцинаты [1, 2]. При этом наблюдаются различия скудных визуальных и морфологических проявлений процесса.

Аналогичная ситуация связана с использованием УЗИ. При этом варианте визуализации определение патологических изменений связано с наличием объемного образования, плотность которого превышает фоновую плотность окружающих тканей молочной железы, низкой эхогенностью с признаками инфильтративного типа роста [3–5]. В определенном смысле уточняющую информацию при традиционном УЗИ предоставляет доплерография. При ранних злокачественных поражениях это: высокая скорость кровотока и атипичные доплеровские кривые, обусловленные формированием артериовенозных шунтов [6, 7].

Из существующих стандартных методов визуализации молочных желез магнитно-резонансная томография (МРТ) может быть оценена как метод уточняющей диагностики. РМЖ, не выявленный при рентгенологическом и УЗИ-обследовании, может быть диагностирован с помощью МРТ [6, 7]. МРТ является высокоэффективным методом диагностики молочных желез – ее специфичность колеблется в интервале 37–97 % [7].

В связи с этим внедрение новых технологий и их оценка с практических позиций – логичное и развивающееся направление ранней диагностики патологии молочных желез.

Одним из методов, которые позволяют повысить информативность УЗИ молочных желез, является новая технология – эластография. Этот метод основан на оценке жесткости тканей. Существуют компрессионная эластография (статическая и в режиме реального времени) и эластография сдвиговой волной.

Известный факт, что злокачественное перерождение характеризуется повышением жесткости и сопротивляемости тканей, позволил некоторым авторам назвать эластографию эхопальпацией [8, 9]. Оценка тканей при эластографии возможна с помощью качественных

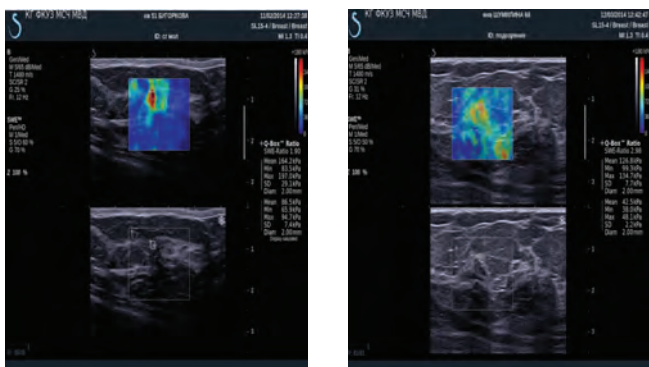


Рис. 1. Изображение РМЖ в режиме ультразвуковой эластографии сдвиговой волной

параметров — на основании цветowych картограмм и количественно — на основании оценки параметров жесткости (модуль Юнга) в килопаскалях (кПа) [10].

Наиболее широкое практическое внедрение получила компрессионная эластография с возможностью оценки качественных характеристик жесткости тканей. В проведенных исследованиях метод компрессионной эластографии продемонстрировал следующие диагностические характеристики: точность (среднее значение 87,9–88,3 %), специфичность (среднее значение 80,7 %), чувствительность (среднее значение 75 %) в визуальной верификации РМЖ [11, 12]. Эластография сдвиговой волной в сравнении с компрессионной эластографией за счет возможности проведения не только качественной, но и количественной оценки изменения тканей характеризуется более высокими показателями точности при проведении дифференциальной диагностики доброкачественного и злокачественного процесса (рис. 1).

Данные зарубежных и отечественных авторов свидетельствуют о высокой информативности эластографии сдвиговой волной [10, 13, 14]. Количественные признаки жесткости: $E_{\text{mean}} > 55$ кПа — РМЖ с чувствительностью 97,7 %, специфичностью 85,9 %;

$E_{\text{max}} > 85,7$ кПа — РМЖ с чувствительностью 97,7 %, специфичностью 87,5 %; SWE-ratio $> 3,5$ — РМЖ с чувствительностью 100 %, специфичностью 82,8 % [13].

Эластография позволяет проводить дифференциальную диагностику доброкачественных и злокачественных изменений не только в ткани молочной железы, но и в зонах регионарного лимфооттока (оценка степени локорегионарной прогрессии при раке). Применение этой методики при непальпируемых образованиях позволяет выявить изменения, не определяемые при стандартном УЗИ в В-режиме. Ультразвуковая эластография молочной железы рассматривается в качестве метода, способного улучшить дифференциальную диагностику мелких кист с густым содержимым и мелких фиброаденом.

Было показано, что использование эластографии в определенных случаях позволяет более правильно трактовать рентгеносонографические изменения. Это в конечном итоге меняет категорию образования (из BIRADS 4 в BIRADS 3). Последнее влияет на ведение пациентки, позволяя уменьшить число неоправданных биопсий [15–20].

Оценивая роль различных вариантов эластографии в современной УЗИ-диагностике, С. Weismann et al. подчеркивают, что эластография не является самостоятельной диагностической методикой, но является разумным дополнением к стандартному УЗИ [21–23].

Основными показаниями к использованию наиболее распространенной компрессионной эластографии сейчас считаются следующие клинические ситуации (рис. 2–7):

- 1) наличие солидного пальпируемого образования, требующее уточнения его природы;
- 2) наличие непальпируемого образования в железе для уточнения его природы;
- 3) дифференциальный диагноз небольшой кисты с густым содержимым и маленькой фиброаденомы;
- 4) наличие воспалительного инфильтрата;

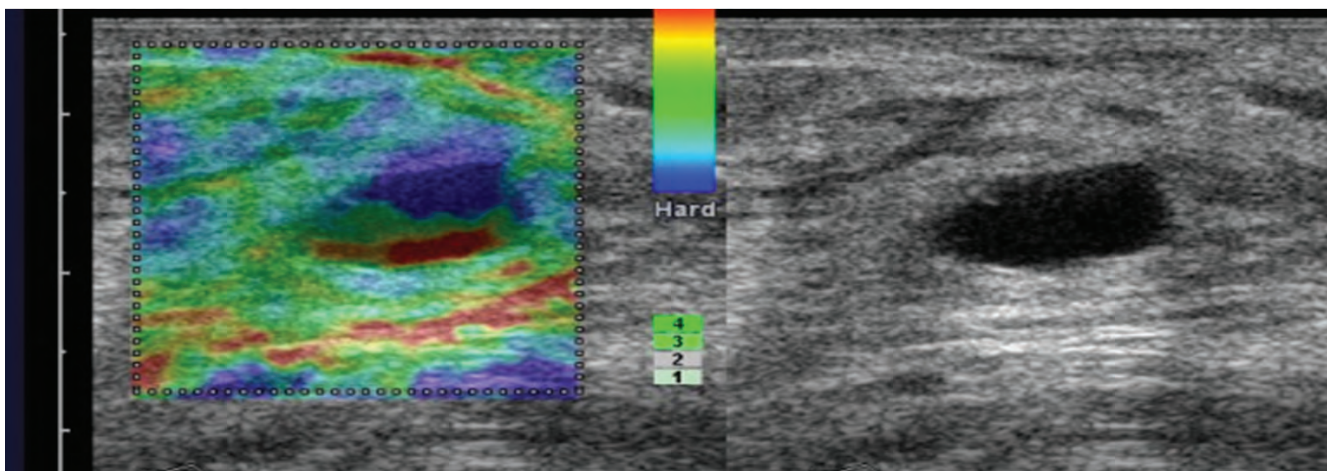


Рис. 2. Киста молочной железы

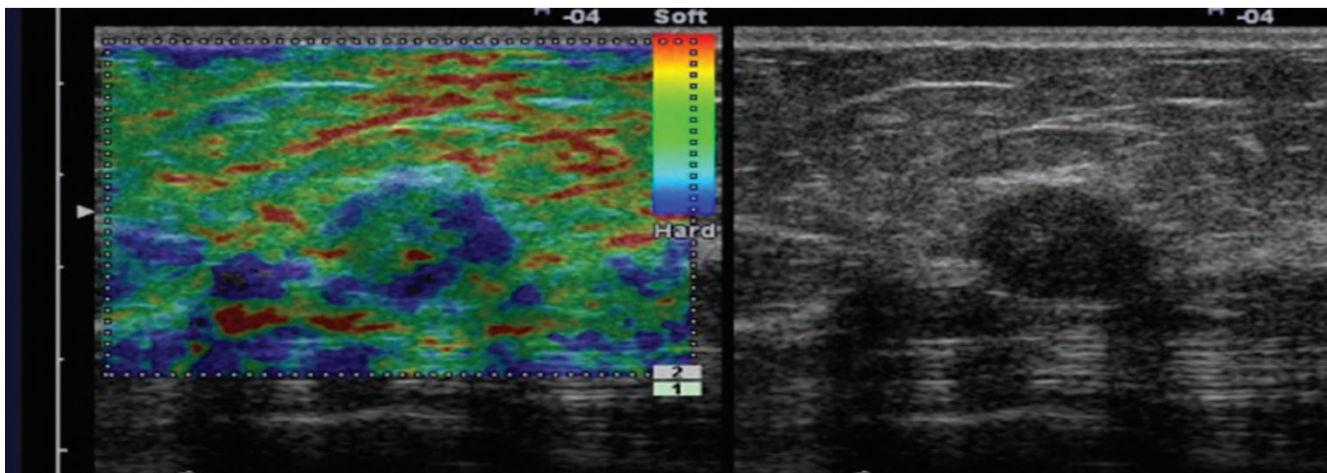


Рис. 3. Фиброаденома молочной железы

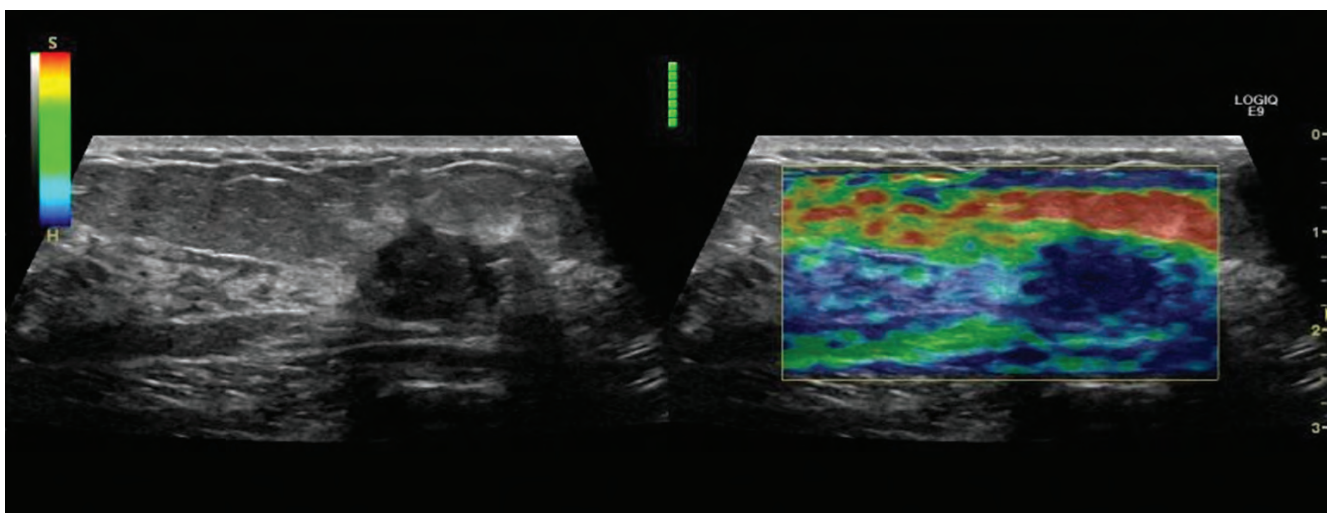


Рис. 4. РМЖ

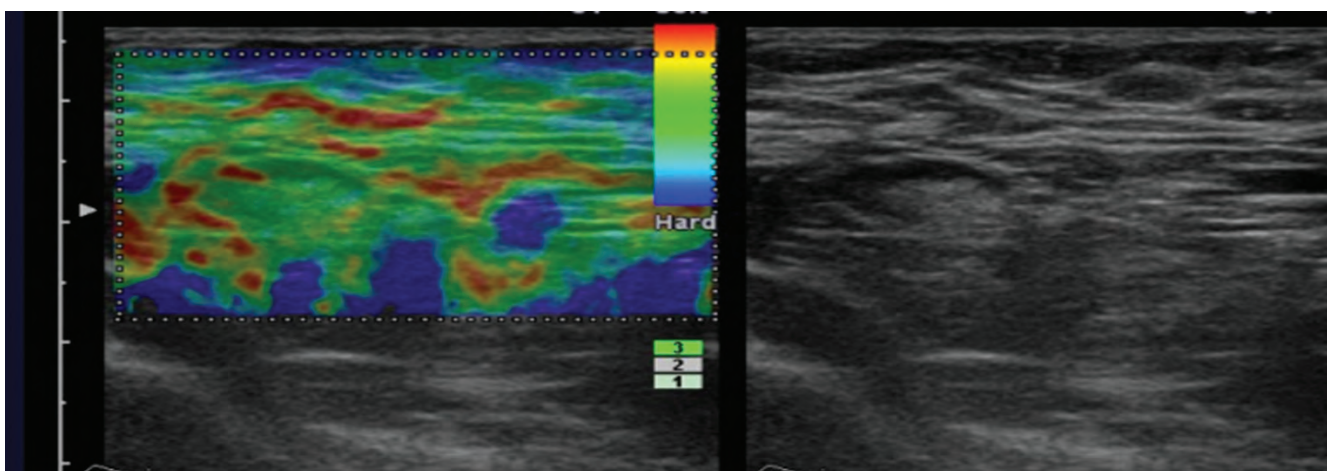


Рис. 5. Неизмененный лимфатический узел

5) оценка состояния регионарных лимфатических узлов.

Маммографический цифровой томосинтез, впервые представленный в начале 2011 г. в качестве одобренной технологии диагностики РМЖ, представляет

собой перспективное направление современной диагностической маммологии [24].

Согласно данным производителя аппаратов Hologic, данная система стала доступной за пределами США с 2008 г.

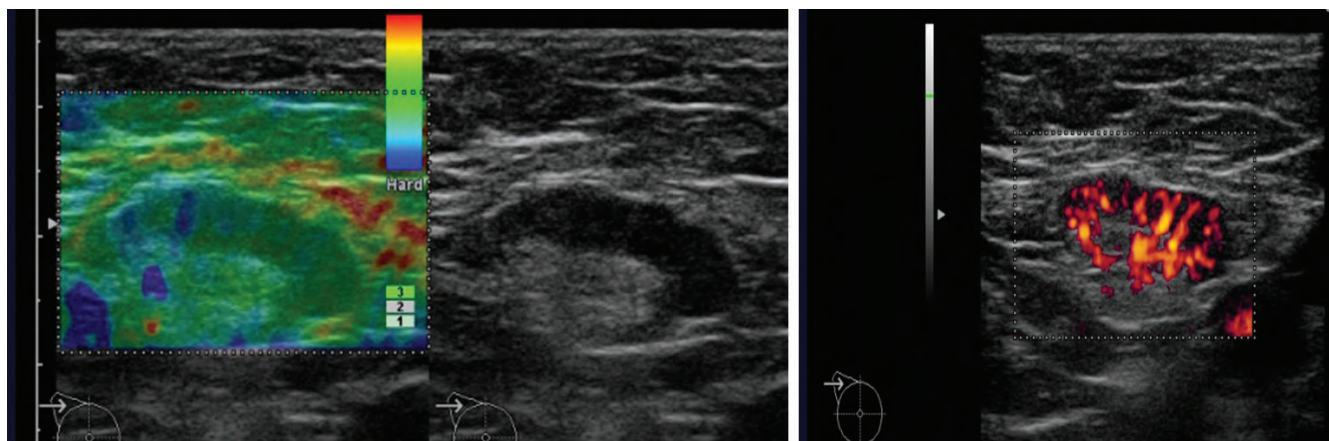


Рис. 6. Реактивный лимфатический узел

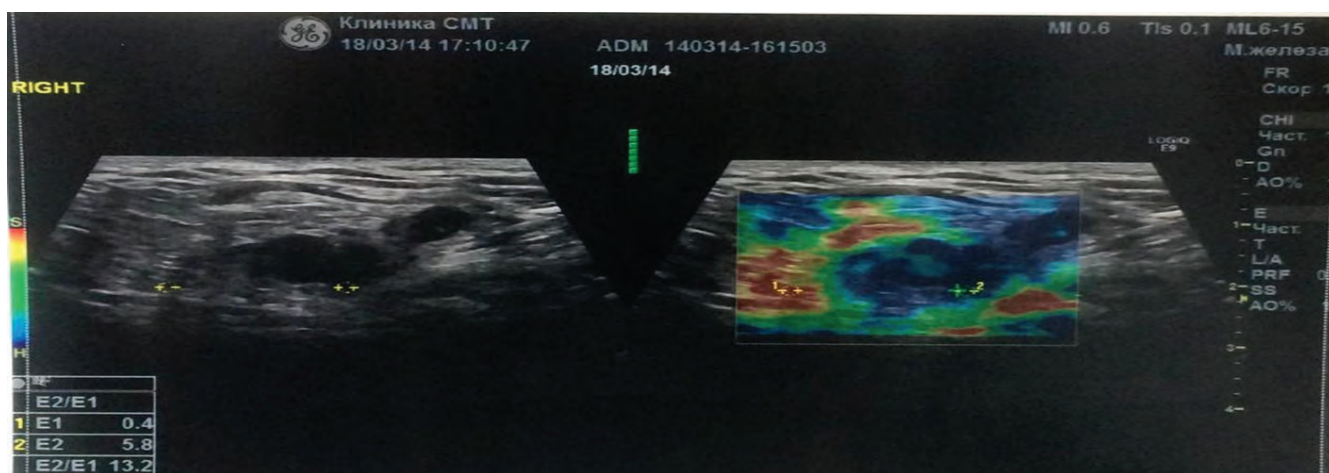


Рис. 7. Метастатически измененный лимфатический узел

Методика томосинтеза заключается в суммировании серии маммограмм в нескольких проекциях. После этого изображения в разных проекциях реконструируют, что дает возможность получить объемное изображение ткани и существенно уменьшить степень проекционного наложения структур молочной железы [25–29].

Экспозиции: 15 проекций в угле 15° (для всех молочных желез). Реконструкции: срезы молочной железы толщиной 1 мм (35 срезов для железы толщиной 3,5 см, 60 срезов для 6 см и т.д.) (рис. 8). Короткое время сканирования в режиме томосинтеза (< 5 с). Возможность получать изображения в режимах 2D, 3D, 2D + 3D.

В целях сравнения стандартной маммографии и томосинтеза Н. И. Рожковой и соавт. обследовано 160 женщин [30]. У 24 из них выявлена фиброзно-жировая инволюция, у 78 – диффузная мастопатия различной степени выраженности, у 58 – фиброзно-кистозная мастопатия. На стандартных маммограммах на фоне диффузных изменений узловые образования и кальцинаты выявлены у 128 (80 %) пациенток, в режиме томосинтеза – у 135 (84 %) больных. При выяв-

лении единичных образований с четкими контурами на маммограммах оценка реконструированных изображений в 4 случаях выявила дополнительные тени образований и в 5 случаях – образования при отсутствии видимости из-за плотного фона. У 5 (3 %) пациенток томосинтез не подтвердил наличия патологической перестройки ткани. По мнению авторов, режим томосинтеза позволяет уточнить характер контуров выявленных образований. У 13 женщин на маммограммах выявлены образования с местами нечеткими (7,8 %) и лучистыми (2,3 %) контурами. При просмотре послойных изображений контуры этих образований четко визуализировались на протяжении всего объема, что дало возможность исключить злокачественную природу выявленных изменений.

По мнению D. Gasel (Йельский институт медицины) [31], томосинтез может применяться в качестве вспомогательного оборудования к привычному 2D-маммографу, но не выступать в качестве его замены. При ретроспективном анализе результатов обследования 14 684 женщин, которым проводили маммографию в Йельском университете с августа 2011 г. по июль 2012 г., автором было отмечено увеличение эффектив-

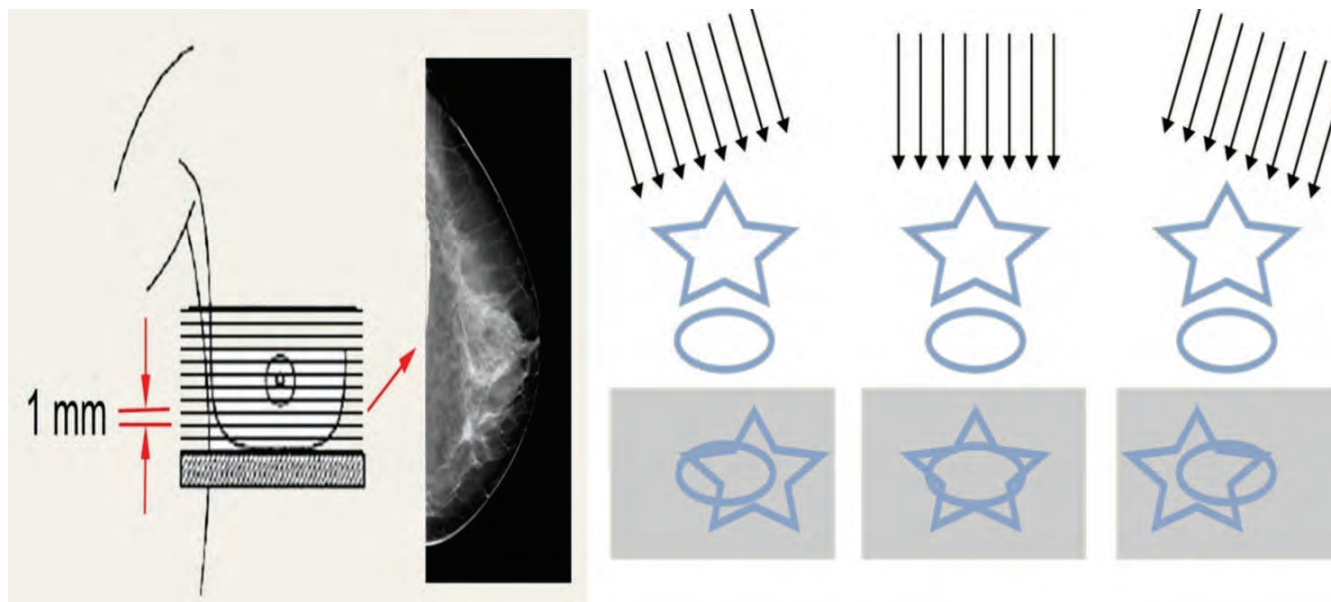


Рис. 8. Схема работы томосинтеза

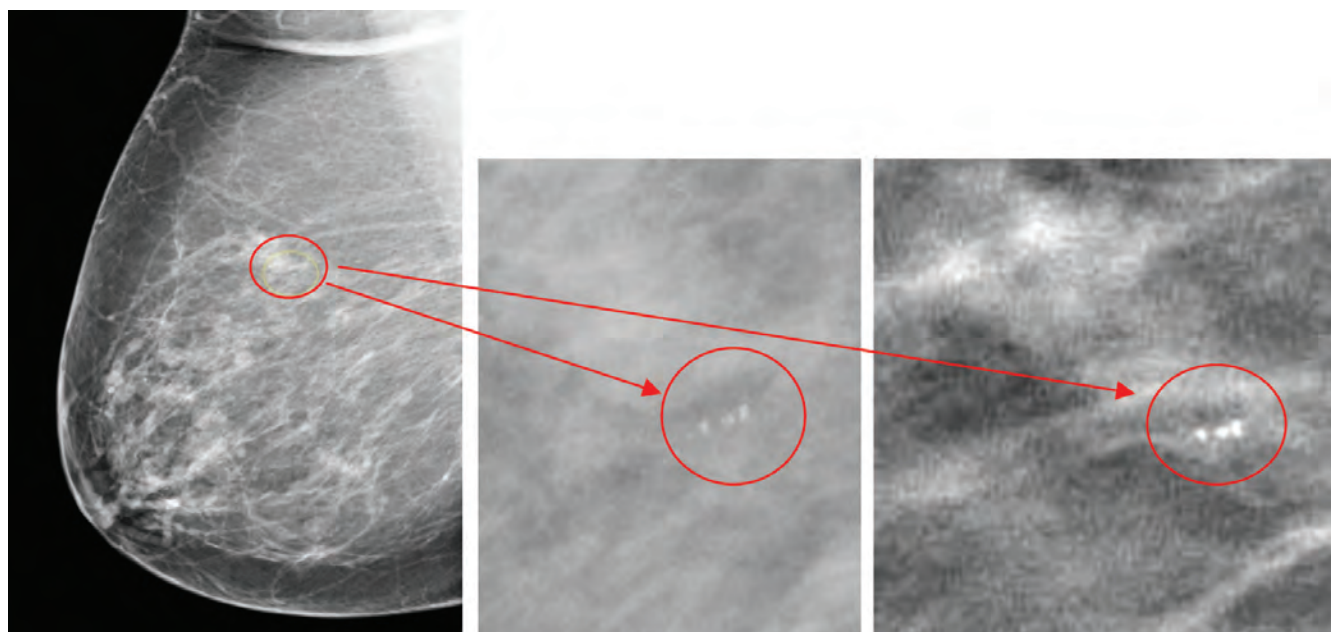


Рис. 9. Микрокальцинаты. Цифровой снимок. Томосинтез

ности диагностирования РМЖ на 11 % среди женщин, проходивших обследование на обоих аппаратах – 2D и 3D. При этом большей информативностью томосинтез отличается при обследовании плотной молочной железы.

В январе 2013 г. в Осло были опубликованы результаты обследования 12600 пациенток. Внедрение 3D-визуализаций в привычную диагностику формата 2D показало увеличение эффективности диагностики на 40 % при снижении количества ложноположительных диагнозов на 15 %. Аналогичные данные приводятся при оценке результатов проекта STORM (использование томосинтеза или маммографии) [31].

По данным E. Rafferty et al., при сравнении эффективности 2D + 3D против 2D (обследованы 1083 женщины) получено следующее: чувствительность возросла с 66 до 76 %, специфичность – с 81 до 89 %, а количество повторных вызовов снизилось на 43 % (рис. 9, 10).

В настоящее время благодаря разработкам фирмы Hologic в практику внедряется биопсийная приставка, которая позволит производить прицельное исследование для гистологической верификации диагноза при 3D-реконструкции визуализации.

Однако, невзирая на первые и весьма оптимистичные данные, эта методика еще далека от стандарта.

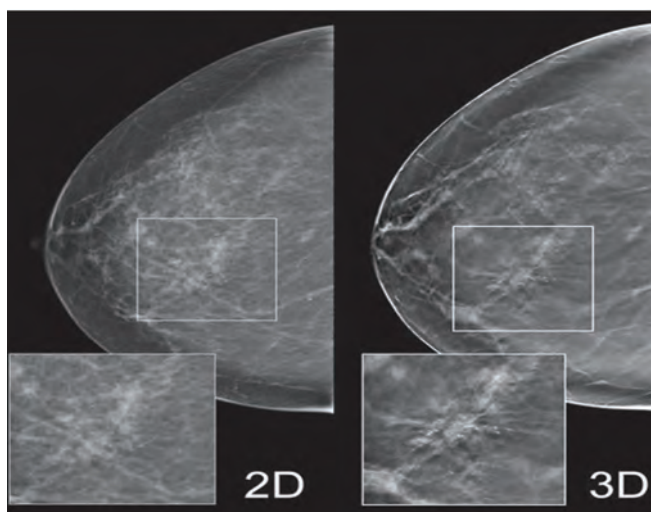


Рис. 10. 2D-маммограмма показывает микрокальцинаты справа. Реконструированный томосинтезный срез демонстрирует структурное растяжение (при биопсии: протоковая интраэпителиальная карцинома)

Необходимо четко представлять, в какой возрастной группе этот метод может быть оптимальным, какие клинические ситуации станут стандартным показанием к его использованию и, наконец, потребуется ли для томосинтеза комбинация с другими методами лучевой диагностики для получения максимального объема информации.

Комплексная диагностика патологии молочных желез помимо клинических данных и результатов визуализации базируется на информации, получаемой при биопсиях. На современном этапе оптимальным способом верификации считается core-биопсия, при которой получаемый материал подвергается иммуногистохимическому (ИГХ) исследованию. Подобная тактика – стандарт при РМЖ, поскольку определяет молекулярный портрет заболевания с практическим выходом в виде индивидуального алгоритма, прежде всего системной терапии [32–37]. В онкологической практике ИГХ-исследование позволяет выявить молекулярные структуры опухолевых клеток, ассоциированные со степенью дифференцировки, способностью к инвазии и метастазированию, чувствительностью к химиотерапии, особенностями течения и прогнозом заболевания у конкретного пациента. ИГХ-анализ необходимо выполнять, когда имеются непреодолимые трудности в установлении гистогенеза опухоли, при иммунофенотипировании злокачественных лимфом.

Однако ИГХ-исследование, широко применяемое в клинической практике, имеет ряд недостатков. К основным из них относят: потерю, маскировку антигена, а также длительное приготовление препаратов. Некой альтернативой может стать метод определения экспрессии молекулярных маркеров на клеточном уровне – иммуноцитохимическое (ИЦХ) исследование [38–40]. Материал для исследо-

вания получают при обычной тонкоигольной пункционной биопсии, которая проста в исполнении, малотравматична, но при этом позволяет получить достаточное количество клеточного материала. При небольших и непальпируемых образованиях данный вид биопсии осуществляется под навигационным контролем (УЗИ- или рентгенологическая навигация).

ИЦХ-исследование не требует больших временных затрат, выполняется в течение 2–3 ч. Сопоставление результатов экспрессии молекулярных маркеров при ИЦХ- и ИГХ-методах проводилось рядом исследователей. Получена хорошая корреляция: совпадение результатов ИЦХ- и ИГХ-исследований составило от 61 до 92 % [41].

При этом замечено, что мембранные и цитоплазматические маркеры чаще положительно окрашиваются в цитологических, чем в гистологических препаратах. Это может быть результатом более щадящей обработки цитопрепаратов, отсутствия потери и маскировки антигенов при проводке и депарафинизации материала с использованием агрессивных химических реагентов [39, 42].

Однако и для этого метода существуют некоторые недочеты: плохое качество мазков или малое количество клеток в цитопрепаратах [38, 43]. Решить возникающие проблемы позволяет использование жидкостных систем.

Аппарат для подготовки образцов для цитологических исследований, модель ThinPrep 5000 Processor с системой анализа изображений ThinPrep Imaging System – полностью автоматизированная система подготовки цитологических образцов методом жидкостной цитологии. Позволяет сделать несколько предметных стекол из одного образца пациента, каждое из которых обладает способностью быть однородным и позволяет обеспечить воспроизводимость результатов.

Использование консервирующей жидкости позволяет проводить ряд дополнительных исследований, таких как ИЦХ-исследование, выявление инфекционных агентов и молекулярная диагностика на оставшемся материале. Устройство вмещает до 20 образцов в партии с возможностью отсроченного старта и совместимо с компьютерной системой визуализации.

Imaging Station сканирует каждую клетку и клеточную группу на предметном стекле, измеряя содержание ДНК и определяя диагностически значимые клетки или группы клеток с учетом клеточных характеристик. Обработка 1 предметного стекла занимает 4,5–5,5 мин.

Аппарат для подготовки образцов для цитологических исследований, модель ThinPrep 5000 Processor с системой анализа изображений ThinPrep Imaging System имеет следующие характеристики:

1) технология Dual Review — каждое предметное стекло анализируется ThinPrep Imager и просматривается квалифицированным цитологом, объединяя экспертную оценку человека с передовой технологией для достижения более точной клинической диагностики;

2) технология визуализации микроскопических полей диагностического интереса с автоматизированным движением положения микроскопа;

3) обработка партии из 250 предметных стекол с возможностью работы без присутствия оператора;

4) сохранение данных предметного стекла пациента с помощью уникального идентификационного номера. Автоматизированная маркировка объектов для последующего пересмотра.

Таким образом, спектр диагностических возможностей постоянно расширяется. Входящие в повседневную практику высокоинформативные методики уже сейчас позволяют клиницистам добиваться оптимальных результатов в лечении еще большего количества пациентов.

ЛИТЕРАТУРА

1. Корженкова Г.П., Кочергина Н.В. Комплексная рентгено-сонографическая диагностика заболеваний молочной железы. Практическое руководство. М.: ООО «Фирма «СТРОМ», 2004. 128 с. [Korzhenkova G.P., Kochergina N.V. Integrated X-ray sonographic diagnosis of breast diseases. Practical Guide. Moscow: LLC "Firm "STROM", 2004. 128 p. (In Russ.)].
2. Рожкова Н.И., Меских Е.В. Рентгенологическая и сонографическая семиотика доброкачественных и злокачественных заболеваний молочной железы. Клиническая маммология. Тематический сборник. Под ред. В.П. Харченко, Н.И. Рожковой. 1-е изд. М.: ООО «Фирма «СТРОМ», 2005. С. 97–138. [Rozhkova M.I., Meskikh E.V. Radiological and sonographic semiotics of benign and malignant breast diseases. Clinical breast care. Thematic collection. Ed. by V.P. Kharchenko, N.I. Rozhkova. 1st ed. Moscow: LLC "Firm "STROM", 2005. Pp. 97–138. (In Russ.)].
3. Синюкова Г.Т., Корженкова Г.П., Данзанова Т.Ю. Ультразвуковое исследование молочной железы в онкологии. Практическое руководство. 1-е изд. М.: ООО «Фирма «СТРОМ», 2007. 160с. [Sinyukova G.T., Korzhenkova G.P., Danzanova T.Yu. Ultrasonography in breast cancer. Practical Guide. 1st ed. Moscow: LLC "Firm "STROM", 2007. 160 p. (In Russ.)].
4. Понедельникова Н.В. Методы биопсии непальпируемых образований молочных желез в зависимости от рентгено-сонографических проявлений. Дис. ... канд. мед. наук. М., 2011. [Ponedelnikova N.V. Methods of biopsy of non-palpable breast formations depending on the X-ray-sonographic manifestations. Thesis ... Ph.D. Med. Moscow, 2011. (In Russ.)].
5. Заболотская Н.В. Ультразвуковая диагностика заболеваний молочных желез. Практическое руководство по ультразвуковой диагностике. Общая ультразвуковая диагностика. Под ред В.В. Митькова. 2-е изд. М.: Видар, 2011. С. 563–606. [Zabolotskaya N.V. Ultrasonic diagnosis of breast diseases. A practical guide to ultrasonic diagnosis. General ultrasonic diagnosis. Ed. by V.V. Mitkov. 2nd ed. Moscow: Vidar, 2011. Pp. 563–606. (In Russ.)].
6. Orel S.G., Schnell M.D., Newman R.W. et al. MR imaging-guided localization and biopsy of breast lesions: initial experience. Radiology 1994;193(1):97–102.
7. Orel S.G., Rosen M., Mails C., Schnall M.D. MR imaging-guided 9-gauge vacuum-assisted core-needle breast biopsy: initial experience. Radiology 2006;238(1):54–61.
8. Garra B.S. Imaging and estimation of tissue elasticity by ultrasound. Ultrasound Q 2007;23(4):255–68.
9. <http://cyberleninka.ru/article/n/sonoelastografiya-novoe-slovo-v-diagnostike-raka-molochnoy-zhelezy#ixzz3GfxRdiZ>.
10. Митьков В.В., Чубарова К.А., Заболотская Н.В., Митькова М.Д. Возможности эластографии сдвиговой волной в дифференциальной диагностике очаговой формы злокачественных и доброкачественных опухолей молочных желез. Ультразвуковая и функциональная диагностика 2013;6:27–38. [Mitkov V.V., Chubarova K.A., Zabolotskaya N.V., Mitkova M.D. The capabilities of rotation wave elastography in the differential diagnosis of focal forms of malignant and benign tumors of breast. Ultrazvukovaya i funktsionalnaya diagnostika = Ultrasonic and functional diagnostics 2013;6:27–38. (In Russ.)].
11. Frey H. Realtime elastography. A new ultrasound procedure for the reconstruction of tissue elasticity. Radiology 2003;43(10):850–5.
12. Itoh A., Ueno E., Tohno E. et al. Breast disease: clinical application of US elastography for diagnosis. Radiology 2006;239(2):341–50.
13. Митьков В.В., Чубарова К.А., Заболотская Н.В., Митькова М.Д. Информативность ультразвуковой эластографии сдвиговой волной в диагностике рака молочной железы. Ультразвуковая и функциональная диагностика 2014;1:12–24. [Mitkov V.V., Chubarova K.A., Zabolotskaya N.V., Mitkova M.D. Information capacity of rotation wave elastography in the diagnosis of breast cancer. Ultrazvukovaya i funktsionalnaya diagnostika = Ultrasonic and functional diagnostics 2014;1:12–24. (In Russ.)].
14. Bai M., Du L., Gu J. et al Virtual touch tissue quantification using acoustic radiation force impulse technology: initial clinical experience with solid breast masses. J Ultrasound Med 2012;31(2):289–94.
15. http://vestnik.nrcnr.ru/vestnik/v11/papers/khokh_v11.htm.
16. Рожкова Н.И., Зубарев А.В., Запирова С.Б. Новая технология — соноэластография в маммологии. Медицинская визуализация 2010;4:89–99. [Rozhkova N.I., Zubarev A.V., Zapirova S.B. New technology — sonoelastography in breast care. Meditsinskaya vizualizatsiya = Medical Imaging 2010;4:89–99. (In Russ.)].
17. Gheonea I.A., Donoiu L., Camen D. et al. Sonoelastography of breast lesions: a prospective study of 215 cases with histopathological correlation. Rom J Morphol Embryol 2011;52(4):1209–14.
18. Gheonea I.A., Stoica Z., Bondari S. Differential diagnosis of breast lesions using ultrasound elastography. Indian J Radiol Imaging 2011;21(4):301–5.
19. Лесько К.А. Лучевая диагностика заболеваний молочной железы у женщин с гипотиреозом. Дис. ... канд. мед. наук. М., 2014. [Lesko K.A. Radiological diagnosis of breast diseases in women with hypothyroidism. Thesis ... of candidate of medical sciences Moscow, 2014. (In Russ.)].
20. Varghese T. Quasi-static ultrasound elastography. Ultrasound Clin 2009;4(3):323–38.
21. Weismann C., Mayr C., Egger H., Auer A. Breast sonography — 2D, 3D, 4D ultrasound or elastography? Breast Care (Basel) 2011;6(2):98–103.
22. Cho N., Moon W.K., Park J.S. et al. Nonpalpable breast masses: evaluation by US elastography. Korean J Radiol 2008;9(2):111–8.
23. Khokhlova E., Lukyanova E., Rozhkova N., Zubarev A. Real-time sonoelastography

- in differentiation of solid breast lesion. Abstracts from the 12th Congress of World Federation for Ultrasound in Medicine and Biology. *J Ultrasound Med* 2009;35(8):153.
24. D'Orsi C.J., Newell M.S. On the frontline of screening for breast cancer. *Semin Oncol* 2011;38(1):119–27.
25. Baker J.A., Lo J.Y. Breast tomosynthesis: state-of-the-art and review of the literature. *Acad Radiol* 2011;18(10):1298–310.
26. Bernardi D., Ciatto S., Pellegrini M. et al. Application of breast tomosynthesis in screening: incremental effect on mammography acquisition and reading time. *Br J Radiol* 2012;85(1020):1174–8.
27. Bernardi D., Ciatto S., Pellegrini M. et al. Prospective study of breast tomosynthesis as a triage to assessment in screening. *Breast Cancer Res Treat* 2012;133(1):267–71.
28. Reynolds A. Breast density and digital breast tomosynthesis. *Radiol Technol* 2013;85(1):63–82.
29. Thibault F., Dromain C., Breucq C. et al. Digital breast tomosynthesis versus mammography and breast ultrasound: a multireader performance study. *Eur Radiol* 2013;23(9):2441–9.
30. Рожкова Н.И., Мазо Л.М. Томосинтез в диагностике заболеваний молочной железы. *Бюллетень сибирской медицины* 2012;5(прил.). [Rozhkova N.I., Mazo L.M. Tomosynthesis in the diagnosis of breast disease. *Bulleten' sibirskoy meditsiny = Bulletin of the Siberian Medicine* 2012;5(Suppl). (In Russ.)].
31. [http://www.radiology/today.net\(archive\)rt0613p26](http://www.radiology/today.net(archive)rt0613p26).
32. Stark A., Hulka B.S., Joens S. et al. Her-2/neu amplification in benign breast disease and the risk of subsequent breast cancer. *J Clin Oncol* 2000;18(2):267–76.
33. Page D.L., Schuyler P.A., Dupont W.D. et al. Atypical lobular hyperplasia as unilateral predictor of breast cancer risk: a retrospective cohort study. *Lancet* 2003;361(9352):125–9.
34. Shoker B.S., Jarvis C., Sibson D.R. et al. Oestrogen receptor expression in the normal and pre-cancerous breast. *J Pathol* 1999;188(3):237–44.
35. Shoker B.S., Jarvis S.C., Clarke R.B. et al. Estrogen receptor positive proliferating cells in the normal and precancerous breast. *Am J Pathol* 1999;155(6):1811–5.
36. O'Shaughnessy J.A. Ductal lavage: clinical utility and future promise. *Surg Clin North Am* 2003;83(4):753–69.
37. Page D.L., Dupont W.D. Anatomic markers of human premalignancy and risk of breast cancer. *Cancer* 1990;66(6 Suppl):1326–35.
38. Глузман Д.Ф., Скляренко Л.М., Надгорная В.А., Крячок И.А. Диагностическая иммуноцитохимия опухолей. Киев: Морион, 2003. С. 28–31. [Gluzman D.F., Sklyarenko L.M., Nadgornaya V.A., Kryachok I.A. Diagnostic immunocytochemistry of tumors. Kiev: Morion, 2003, Pp. 28–31. (In Russ.)].
39. Волченко Н.Н., Савостикова М.В. Атлас цитологической и иммуноцитохимической диагностики опухолей. М.: Репроцентр, 2010. [Volchenko N.N., Savostikova M.V. Atlas of cytological and immunocytochemical diagnosis of tumors. Moscow: Reprocenter, 2010. (In Russ.)].
40. Савостикова М.В. Иммуноцитохимическое определение рецепторов эстрогена и прогестерона в клетках доброкачественных образований молочной железы. *Онкогинекология* 2013;3:48–54. [Savostikova M.V. Immunocytochemical identification of estrogen and progesterone receptors in benign cells of the breast. *Onkoginekologiya = Oncogynecology* 2013;3:48–54. (In Russ.)].
41. Елеубаева Ж.Б. Внедрение иммуноцитохимии в диагностику опухолей молочной железы. Материалы 3-го конгресса работников лабораторной медицины. Алма-Аты, 2014. [Eleubaeva J.B. Introduction of immunocytochemistry in the diagnosis of breast tumors. Materials of the 3rd Congress of workers of medical laboratory. Alma-Ata, 2014. (In Russ.)].
42. Волченко Н.Н., Савостикова М.В. Возможности иммуноцитохимического исследования в предоперационной диагностике опухолей. *Российский онкологический журнал* 2006;5:22–7. [Volchenko N.N., Savostikova M.V. Opportunities of immunocytochemical studies in the preoperative diagnosis of tumors. *Rossiyskiy onkologicheskiy zhurnal = Russian Journal of Oncology* 2006;5:22–7. (In Russ.)].
43. Введение в молекулярную диагностику. Под ред. М.А. Пальцева. М., 2010. [Introduction to molecular diagnostics. Ed. by M.A. Paltsev. Moscow, 2010. (In Russ.)].