МАММОЛОГИЯ / ОНКОГИНЕКОЛОГИЯ

ISSN1994—4098

ОНКО

ЖЕНСКОЙ РЕПРОДУКТИВНОЙ СИСТЕМЫ

1-2,'07

ПЕРВИЧНЫЙ РАК МОЛОЧНОЙ ЖЕЛЕЗЫ: КОМБИНИРОВАННАЯ И КОМПЛЕКСНАЯ ТЕРАПИЯ

СОВРЕМЕННАЯ ГОРМОНАЛЬНАЯ КОНТРАЦЕПЦИЯ И ОПУХОЛИ МОЛОЧНЫХ ЖЕЛЕЗ

ПЕРСПЕКТИВЫ ЛЕЧЕНИЯ РАННЕГО РАКА МОЛОЧНОЙ ЖЕЛЕЗЫ (по материалам конференции в Сан-Галлене)

РАК ЯИЧНИКА — СИСТЕМНОЕ ЗАБОЛЕВАНИЕ?

РАК ЭНДОМЕТРИЯ И РОДЫ — ШАГ В БУДУЩЕЕ

ЕЖЕКВАРТАЛЬНЫЙ НАУЧНО-ПРАКТИЧЕСКИЙ ЖУРНАЛ

1-2'07

ОПУХОЛИ ЖЕНСКОЙ РЕПРОДУКТИВНОЙ СИСТЕМЫ

МАММОЛОГИЯ/ОНКОГИНЕКОЛОГИЯ

ГЛАВНЫЙ РЕДАКТОР
заслуженный деятель науки РФ проф. **В.П. Летягин**
Заместители главного редактора:
проф. **И.В. Высоцкая,** *проф.* **В.А. Хайленко,** *проф.* **Н.И. Рожкова**

ГЛАВНЫЙ РЕДАКТОР
акад. РАМН проф. **Ю.С. Сидоренко**
Заместители главного редактора:
проф. **К.И. Жорданиа,** *проф.* **В.В. Кузнецов**

Ответственный секретарь *канд. мед. наук* **А.Д. Зикиряходжаев**

РЕДАКЦИОННАЯ КОЛЛЕГИЯ:

проф. **В.И. Борисов** *(Москва)*
проф. **Л.М. Бурдина** *(Москва)*
Я.В. Вишневская *(Москва)*
проф. **С.А. Демидов** *(Екатеринбург)*
канд. мед. наук **Л.Г. Жукова** *(Москва)*
канд. мед. наук **В.Г. Иванов** *(С.-Петербург)*
проф. **С.В. Козлов** *(Самара)*
проф. **Д.В. Комов** *(Москва)*
канд. мед. наук **Т.Л. Копосова** *(Ижевск)*
чл.-корр. РАМН проф. **Н.Е. Кушлинский** *(Москва)*
проф. **М.И. Нечушкин** *(Москва)*
канд. мед. наук **Е.Г. Пинхосевич** *(Москва)*
чл.-корр. РАМН проф. **И.В. Поддубная** *(Москва)*
чл.-корр. РАМН проф. **В.Ф. Семиглазов** *(С.-Петербург)*
проф. **С.И. Ткачев** *(Москва)*
проф. **Н.Н. Тупицын** *(Москва)*
проф. **С.А. Тюляндин** *(Москва)*
проф. **Р.Ш. Хасанов** *(Казань)*

РЕДАКЦИОННАЯ КОЛЛЕГИЯ:

акад. РАМН **Л.В. Адамян** *(Москва)*
проф. **Л.А. Ашрафян** *(Москва)*
проф. **В.В. Баринов** *(Москва)*
доктор мед. наук **Л.Ф. Гуляева** *(Новосибирск)*
проф. **В.П. Козаченко** *(Москва)*
доктор мед. наук **Л.А. Коломиец** *(Томск)*
доктор мед. наук **С.Э. Красильников** *(Новосибирск)*
проф. **Л.И. Крикунова** *(Обнинск)*
проф. **М.А. Курцер** *(Москва)*
проф. **К.П. Лактионов** *(Москва)*
проф. **Т.А. Максименко** *(Барнаул)*
проф. **С.Я. Максимов** *(С-Петербург)*
проф. **Е.Г. Новикова** *(Москва)*
проф. **В.А. Титова** *(Москва)*
проф. **Б.О. Толокнов** *(Москва)*
проф. **А.Ф. Урманчеева** *(С-Петербург)*
проф. **А.М. Гарин** *(Москва)*

Зарубежные редакторы

Х.Ф. Багирова (Азербайджан)
В.И. Рятсеп (*Эстония*)
Ю. Таджибаева (*Узбекистан*)
М.Ф. Сафроний (*Молдова*)

Адрес редакции:
125009, Москва,
ул. Б. Дмитровка, д. 9, стр. 7.
тел./факс: 8(495) 252-96-19
629-78-25
e-mail: mammolog@netoncology.ru
www.netoncology.ru

Заведующая редакцией **Е.В. Колесникова**
Редактор **Т.Е. Дубинина**
Корректор **Т.А. Афанасьева**
Дизайн и верстка **А.В. Амаспюр**

Журнал зарегистрирован в Федеральной службе по надзору за соблюдением законодательства в сфере массовых коммуникаций и охране культурного наследия 9 июня 2005 г. ПИ № ФС 77 – 21305

При перепечатке материалов ссылка на журнал «Опухоли женской репродуктивной системы» обязательна

ISSN 1994—4098. Опухоли женской репродуктивной системы. 2007.
№ 1-2. 1—84.
© ООО «АБВ-пресс», 2007
Отпечатано в типографии ЗАО «Д-графикс»
Тираж: 2 000 экз.

NOVARTIS
ONCOLOGY

Зомета - единственный бисфосфонат с доказанной эффективностью в отношении различных типов костных метастазов при широком спектре опухолей:

- рак молочной железы;
- рак предстательной железы;
- рак лёгкого и другие солидные опухоли;
- множественная миелома.

ЗОМЕТА®
золедроновая кислота

Полную информацию о препарате можно получить в представительстве Новартис Фарма Сервисез Инк.:
115035, Москва, ул. Садовническая, 82/2
Тел.: (495) 967 1270
Факс: (495) 967 1268
www.novartis.ru

Group sanofi aventis
Главное – здоровье

Каждое мгновение жизни бесценно...

ТАКСОТЕР®
доцетаксел
От исследований к практике

Представительство акционерного общества "Авентис Интерконтиненталь" (Франция), зарегистрированное по адресу: 101000, Москва, Уланский пер., д. 5, стр. 1

Почтовый адрес: 115035, Москва, ул. Садовническая, д. 82, стр. 2
Тел.: (495) 721–1400, 926–5703, 926–5711, 926–5724, 926–5735. Факс (495) 721–1411

Золадекс® 3.6 мг
гозерелин

СОВРЕМЕННАЯ ТАКТИКА БОЯ

При гормонопозитивном раке молочной железы у женщин с сохраненной менструальной функцией

- **Золадекс® –** улучшение результатов стандартной адъювантной терапии* операбельного рака молочной железы[1]
- **Золадекс® –** эффективная альтернатива овариэктомии в терапии метастатического рака молочной железы[2,3]

[1] Baum M. European journal of cancer 42 (2006) 895-904
[2] Taylor CW, et al J Clin Oncol 1998; 16: 994-9
[3] Jonat W, et al Eur J Cancer 1995; 31A: 137-42
*хирургическое лечение ± лучевая терапия ± химиотерапия ± тамоксифен

АстраЗенека
ОНКОЛОГИЯ
прогресс науки - в клиническую практику

Для получения дополнительной информации о препарате обращайтесь в представительство компании «АстраЗенека ЮК Лтд.»
119991, Россия, г. Москва, ул. Вавилова, д. 24, стр. 1
Тел.: (495) 799 5699; факс: (495) 799 5698
www.astrazeneca.ru

ZOL1116

СОДЕРЖАНИЕ

МАММОЛОГИЯ

Обращение 7

Актуальная тема

В.П. Козаченко
Современная гормональная контрацепция 8

Проблема

Г.Б. Громов, И.Г. Шестопалова, Е.Р. Атрощенко
Ранний рак молочной железы у женщин в Орловской области 13

Диагностика опухолей молочной железы

М.А. Чекалова, Е.Е. Махова, М.А. Шабанов, В.В. Брюзгин, М.Н. Колпакова
Значение ультразвукового мониторинга состояния эндометрия у больных раком молочной железы 17

Лечение опухолей молочной железы

Е.В. Артамонова
Место иммуномодуляторов в терапии рака молочной железы 23

Из практики

Я.В. Вишневская, В.Д. Ермилова, Е.А. Смирнова, Н.А. Савелов
Склерозирующаяся эпителиоидная фибросаркома молочной железы. Описание случая 27

Новые технологии

А.Г. Монахов, И.Д. Карев, Б.С. Кирилюк, Н.В. Гут, Л.В. Монахова, А.И. Карева, М.В. Лушникова
Клинико-мофологическая оценка эффективности термохимиотерапии с общей гипертермией в лечении местно-распространенного рака молочной железы 32

Б.С. Хиларис, У. Боднер, Ш. Сараф, Д. Масторас, Р. Ашикари, Э. Ашикари
Интраоперационная радиотерапия первичной внутрипротоковой карциномы молочной железы, ранее облучавшейся в связи с болезнью Ходжкина, с помощью системы INTRABEAM™ 36

Съезды, конференции

X Международная конференция в Сан-Галлене: лечение раннего рака молочной железы 37
Тезисы статей из зарубежных журналов 37

Фармакотерапия

А.Д. Зикиряходжаев, К.В. Максимов
Клинические преимущества новых антиэстрогенов 41

В.П. Летягин, А.А. Волченко
Адъювантная гормонотерапия первичного рака молочной железы 43

И.В. Высоцкая, К.В. Максимов
Адъювантная эндокринотерапия рака молочной железы у группы больных пременопаузального возраста 45

В.П. Летягин, И.В. Высоцкая
Лечение диффузной фиброзно-кистозной болезни 47

ОНКОГИНЕКОЛОГИЯ

Актуальная тема

О.В. Чулкова, Е.Г. Новикова, С.М. Пронин
Органосохраняющее и функционально щадящее лечение начального рака эндометрия 50

И.Ю. Давыдова, В.В. Кузнецов, А.И. Карселадзе
Незрелые тератомы яичников 54

Проблема

Е.В. Чигринова, И.И. Бокин, К.И. Жорданиа, Н.Н. Тупицын, И.В. Поддубная, В.Ю. Сельчук
Микрометастазы в костном мозге у больных раком яичников – новая проблема? 59

Лечение опухолей репродуктивной системы

В.В. Баринов, Д.С. Огай, В.П.Козаченко, В.В. Кузнецов, К.И. Жорданиа, Н.Е. Кушлинский, Л.И. Бокина, В.М. Нечушкина, Е.А. Мустафина, В.И. Пескова
Эффективна ли адъювантная гормонотерапия в комбинированном и комплексном лечении рака тела матки? 64

Л.И. Крикунова, М.А. Каплан, Е.В. Рыкова, В.Н. Капинус
Фотодинамическая терапия в лечении рака вульвы 68

Н.И. Лазарева, В.В. Кузнецов, В.М. Нечушкина, Т.И. Захарова, И.Р. Гагуа, Ж.А. Завольская
Современные представления о мезенхимальных опухолях женских половых органов 72

Л.А. Марьина, О.А. Кравец, М.И. Нечушкин
Сочетанная лучевая терапия местно-распространенных форм рака шейки матки 77

Новые технологии

Р.Р. Кидралиев, Л.В. Адамян, К.И. Жорданиа, В.М. Говорун, Н.Е. Кушлинский, А.С. Кидралиева
Лизофосфатидиловая кислота как биомаркер рака яичника 80

C O N T E N T S

MAMMOLOGY

Topical Subject

V.P. Kozachenko
Current hormonal contraception 7

Problem

G.B. Gromov, I.G. Shestopalova, Ye.R. Atroshchenko
Early breast cancer in women in the Oryol region 8

Diagnosis of Breast Tumors

M.A. Chekalova, Ye.Ye. Makhova, M.A. Shabanov, V.V. Bryuzgin, M.N. Kolpakova
Significance of endometrial ultrasound monitoring in patients with breast cancer 17

Treatment for Breast Tumors

Ye.V. Artamonova
Place of immunomodulators in therapy for breast cancer 23

From Practice

Ya.V. Vishnevskaya, V.D. Yermilova, Ye.A. Smirnova, N.A. Savelov
Sclerosing epithelioid fibrosarcoma of the breast: description of a case 27

New Technologies

A.G. Monakhov, I.D. Karev, B.S. Kirilyuk, N.V. Gut, L.V. Monakhova, A.I. Kareva, M.V. Lushnikova
Clinicomorphological evaluation of the efficiency of thermochemotherapy with overall hyperthermia in the treatment of locally advanced breast cancer 32

B.S. Hilaris, W. Bodner, Sh. Saraf, D. Mastoras, R. Ashikari, A. Ashikari
Intraoperative INTRABEAM™ radiotherapy for primary breast intraductal carcinoma preirradiated for Hodgkin's disease 36

Congresses, Conferences

The 10th International Conference in San Gallen: Treatment for early breast cancer 37
Abstracts from Foreign Periodicals 37

Pharmacotherapy

A.D. Zikiryakhodzhayev, K.V. Maksimov
Clinical advantages of new antiestrogens 41

V.P. Letyagin, A.A. Volchenko
Adjuvant hormonal therapy for primary breast cancer 43

I.V. Vysotskaya, K.V. Maksimov
Adjuvant endocrine therapy for breast cancer in a group of premenopausal patients 45

V.P. Letyagin, I.V. Vysotskaya
Treatment for diffuse fibrocystic disease 47

ONCOGYNECOLOGY

Topical Subject

O.V. Chulkova, Ye.G. Novikova, S.M. Pronin
Organ-preserving and functionally sparing therapy for early endometrial cancer 50

I.Yu. Davydova, V.V. Kuznetsov, A.I. Karseladze
Immature ovarian teratomas 54

Problem

Ye.V. Chigrinova, I.I. Bokin, K.I. Zhordania, N.N. Tupitsyn, I.V. Poddubnaya, V.Yu. Selchuk
Bone marrow micrometastases in patients with ovarian cancer: is it a new problem? 59

Treatment for reproductive system tumors

V.V. Barinov, D.S. Ogai, V.P. Kozachenko, V.V. Kuznetsov, K.I. Zhordania, N.Ye. Kushlinsky, L.I. Bokina, V.M. Nechushkina, Ye.A. Mustafina, V.I. Peskova
Is adjuvant hormonal therapy effective in the combined and complex treatment for cancer of the corpus uteri? 64

L.I. Krikunova, M.A. Kaplan, Ye.V. Rykova, V.N. Kapinus
Photodynamic therapy for vulvar cancer 68

N.I. Lazareva, V.V. Kuznetsov, V.M. Nechushkina, T.I. Zakharova, I.R. Gagua, Zh.A. Zavolskaya
Current views of mesenchymal tumors of the female genitals 72

L.A. Maryina, O.A. Kravets, M.I. Nechushkin
Combined radiation therapy for locally advanced carcinomas of the cervix uteri 77

New Technologies

R.R. Kidraliyev, L.V. Adamyan, K.I. Zhordania, V.M. Govorun, N.Ye. Kushlinsky, A.S. Kidraliyeva
Lysophosphatidylic acid as a biomarker of ovarian cancer 80

Глубокоуважаемые коллеги!

Начиная со второго номера этого года журнал «Маммология» выходит под новым названием и в новом оформлении. Изменилось содержание журнала. Если раньше на его страницах рассматривались только вопросы лечения опухолей молочной железы, то теперь границы журнала расширились и мы будем уделять внимание также проблемам диагностики и лечения опухолей женской половой сферы. Таким образом, в журнале будут публиковаться, дополняя друг друга, материалы по маммологии и онкогинекологии. Необходимость такого объединения связана с тем, что за два года, в течение которых выходил журнал «Маммология», его читательская аудитория значительно выросла и немалую ее часть наряду со смежными специалистами составляют гинекологи, к тому же нельзя забывать о тесной связи этих специальностей и о нередком сочетании заболеваний молочной железы и половых органов у женщин.

Мы уверены, что наш журнал займет достойное место среди изданий, затрагивающих вопросы различной патологии репродуктивной системы. Редакция будет стремиться к тому, чтобы в каждом номере читатель нашел что-то интересное – это оригинальные статьи, обзоры экспериментально-теоретических исследований, редкие клинические наблюдения. Новому поколению ученых и врачей будет полезна рубрика «Молодому онкологу», которая поможет сориентироваться в огромном потоке медицинской информации.

Редколлегия предоставит авторам возможность опубликовать материалы диссертационных исследований, будет регулярно информировать о наиболее важных проблемах, обсуждающихся на российских и зарубежных съездах и конференциях.

Наш журнал для тех, кто стремится совершенствовать свои знания, кого без преувеличения можно назвать профессионалом.

Давайте работать вместе, создавая интересный и нужный журнал!

Главный редактор
раздела «Маммология»
академик РАМН, заслуженный деятель науки,
профессор **В.П. Летягин**

Главный редактор
раздела «Онкогинекология»
академик РАН и РАМН,
профессор **Ю.С. Сидоренко**

СОВРЕМЕННАЯ ГОРМОНАЛЬНАЯ КОНТРАЦЕПЦИЯ

В.П. Козаченко

РОНЦ им. Н.Н. Блохина РАМН, Москва

Гормональная контрацепция является одним из наиболее эффективных и распространенных методов регуляции деторождения. Ее идея возникла в начале XX века. Австрийский врач Хаберланд установил, что введение экстракта яичников вызывает временное бесплодие. В 1960 г. американский ученый Пинкус с сотрудниками создал первую контрацептивную таблетку («энувит»). Можно выделить несколько этапов применения препаратов с различным содержанием гормонов. На первом этапе были созданы препараты, содержащие большие дозы гормонов и вызывавшие серьезные осложнения. На втором этапе появились препараты с малым содержанием эстрогенов (30–35 мкг) и гестагенов с избирательным действием. При их использовании количество осложнений существенно снизилось. Препараты третьего поколения содержат низкие (30–35 мкг) или минимальные (20 мкг) дозы эстрогенов наряду с высоким содержанием гестагенов.

Компоненты гормональных контрацептивов

Гормональные контрацептивы состоят либо из комбинации эстрогенного и гестагенного, либо только из гестагенного компонента. Эстрогены наряду с контрацептивным действием вызывают пролиферацию эндометрия, обеспечивая тем самым гемостатический эффект.

Различают два вида синтетических гестагенов: производные прогестерона и производные нортестостерона. Первые разрушаются желудочным соком при приеме внутрь и поэтому не дают контрацептивного эффекта, а вторые используются для достижения контрацептивного эффекта.

Классификация гормональных контрацептивов

• Комбинированные оральные контрацептивы (КОК).

• Гестагенные контрацептивы:

— оральные контрацептивы с микродозами гестагенов (мини-пили);

— инъекционные формы;

— имплантанты;

— влагалищные кольца с гестагенами.

Механизм действия оральных контрацептивов многообразен, эффект достигается путем блокады циклических процессов в гипоталамо-гипофизарной системе в ответ на введение стероидов по принципу обратной связи. Имеет значение также непосредственное тормозящее действие на яичники, вследствие чего происходит торможение роста, созревания фолликулов и овуляции. Слизь канала шейки матки становится вязкой и непроходимой для сперматозоидов. Перистальтика маточных труб становится медленной, что приводит к нарушению продвижения яйцеклетки. Эндометрий подвергается регрессивным изменениям, что делает невозможным имплантацию яйцеклетки. Таким образом достигается почти 100% контрацептивный эффект

Классификация КОК

В зависимости от содержания этинилэстрадиола КОК разделяются на:

— высокодозированные (более 35 мкг);

— низкодозированные (30—35 мкг);

— микродозированные (20 мкг).

Различают также монофазные, когда все таблетки в упаковке имеют один и тот же состав, и многофазные (двухфазные, трехфазные) КОК, которые содержат два или три вида таблеток разного цвета и различаются по количеству эстрогенного и гестагенного компонентов. При их использовании в организме женщины происходят циклические процессы, напоминающие таковые при нормальном менструальном цикле.

К монофазным КОК относятся силест, микрогенон, ригевидон, марвелон, регулон, к двухфазным – антеновин, к трехфазным – триквилар, тризистон, триригол, три-мерси (см. таблицу).

Осложнения, связанные с применением КОК

Поскольку новые КОК содержат небольшие количества гормонов, побочные эффекты встречаются редко.

У небольшого числа женщин в первые месяцы приема возможны неприятные ощущения, обусловленные метаболическим действием гормонов. Эстрогензависимые эффекты включают в себя рвоту, отеки, головокружение, обильные менструальноподобные кровотечения, гестагензависимые – раздражительность, депрессию, утомляемость, снижение полового чувства. Эти осложнения обычно не требуют применения корригирующих средств и исчезают к концу третьего месяца приема.

Серьезным осложнением при использовании КОК является влияние на систему гемостаза. Эстрогенный компонент КОК активирует свертывающую систему крови, в связи с чем повышается риск возникновения венозных, коронарных и церебральных тромбозов и тромбоэмболий.

Опасность возникновения тромботических осложнений зависит от дозы этинилэстрадиола, входящего в КОК, и факторов риска (возраст старше 35 лет, курение, артериальная гипертензия, ожирение). У здоровых женщин КОК не оказывают существенного влияния на систему гемостаза.

Эстрогены могут токсически влиять на печень в виде транзиторного повышения активности

трансаминаз, внутрипеченочного холестаза вплоть до возникновения холестатического гепатита и желтухи. Гестагены способствуют возникновению камней в желчных протоках и пузыре вследствие повышения концентрации холестерина в желчи.

КОК обладают не только выраженным контрацептивным действием, но и различными преимуществами.

К **контрацептивным преимуществам** относят:

- высокую эффективность с почти немедленным противозачаточным эффектом;
- обратимость метода;
- низкую частоту побочных эффектов;
- хороший контроль эффективности;
- отсутствие влияния на половой акт и полового партнера;
- устранение страха наступления нежелательной беременности.

Неконтрацептивные преимущества КОК:

- снижение риска возникновения доброкачественных заболеваний молочных желез;
- снижение риска возникновения рака яичников, эндометрия и миомы матки;
- снижение риска возникновения внематочной беременности;
- ослабление симптомов предменструального синдрома и дисменореи;
- снижение риска железодефицитной анемии, обусловленной потерей крови;
- лечебный эффект при гирсутизме, акне, себорее при использовании КОК третьего поколения;
- лечебный эффект при эндометриозе;
- лечебный эффект трехфазных КОК при эктопии шейки матки;
- положительное влияние на течение язвенной болезни желудка и двенадцатиперстной кишки, а также ревматизма.

Защитный эффект возникает уже через год приема, усиливается с увеличением продолжительности приема и сохраняется в течение 10–15 лет после прекращения приема КОК.

Недостатки метода:

- необходимость ежедневного использования;
- возможность ошибок при приеме;
- отсутствие защиты от инфекций, передающихся половым путем;
- возможность возникновения указанных выше серьезных осложнений;
- снижение эффективности КОК при одновременном приеме некоторых других лекарственных препаратов.

КОК с указанием состава и доз входящих в них компонентов

Название препарата	Эстроген (этинилэстрадиол), мкг	Гестаген	Фирма-производитель
Силест	35	Норгестимат 250 мкг	Cilag, США
Минизистон	30	Левоноргестрел 100 мкг	Shering, Германия
Микрогинон	30	Левоноргестрел 150 мкг	Syntax, Германия
Ригевидон	30	То же	Gedeon Richter, Венгрия
Марвелон	30	Дезогестрел 150 мкг	Organon, Нидерланды
Фемоден	30	Гестоден 75 мкг	Shering, Германия
Регулон	30	Дезогестрел 150 мкг	То же
Жанин	30	Диеногест 2 мг	То же
Новинет	20	Дезогестрел 150 мкг	Gedeon Richter, Венгрия
Логест	20	Гестодент 75 мкг	Shering, Германия
Антеовин	50 (11 дней) 50 (10 дней)	Левоноргестрел 50 мкг (11 дней) 125 мкг (10 дней)	Gedeon Richter, Венгрия
Триквилар	30 (6 дней) 40 (5 дней) 30 (10 дней)	Левоноргестрел 50 мкг (6 дней) 75 мкг (5 дней) 150 мкг (10 дней)	Shering, Германия
Тризистон	30 (6 дней) 40 (5 дней) 30 (10 дней)	Левоноргестрел 50 мкг (6 дней) 75 мкг (5 дней) 150 мкг (10 дней)	Jenapharm, Германия
Три-мерси	35 (7 дней) 30 (7 дней) 30 (7 дней)	Дезогестрел 50 мкг (7 дней) 100 мкг (7 дней) 150 мкг (7 дней)	Organon, Нидерланды

Показания к применению КОК

Согласно критериям ВОЗ, гормональная контрацепция рекомендуется:

- женщинам любого возраста, желающим регулировать свою репродуктивную функцию;
- в послеабортном периоде;
- в послеродовом периоде;
- через 3 нед после родов при отсутствии грудного вскармливания ребенка;
- женщинам, перенесшим внематочную беременность в анамнезе;
- пациенткам с менометроррагиями;
- при железодефицитной анемии;
- больным эндометриозом, с предменструальным синдромом, дисменореей;
- больным с ретенционными образованиями яичников (рекомендуется использовать монофазные КОК);
- при акне, гирсутизме, себорее (для КОК с гестагенами третьего поколения).

Противопоказания

Согласно критериям ВОЗ, по риску гормональной контрацепции различаются четыре категории женщин:

— женщины, не имеющие противопоказаний к приему КОК;

— женщины, у которых после применения КОК возникает риск;

— женщины, у которых риск применения КОК превышает их пользу;

— женщины, которым применение КОК абсолютно противопоказано.

Абсолютными противопоказаниями к применению КОК являются:

• наличие гормональнозависимых злокачественных опухолей органов репродуктивной системы;

• выраженные нарушения функции печени и почек;

• беременность;

• тяжелые сердечно-сосудистые заболевания, сосудистые заболевания головного мозга;

• кровотечения из половых путей неясного происхождения;

• тяжелая артериальная гипертензия (АД выше 180/110 мм рт. ст.);

• мигрень с очаговой неврологической симптоматикой;

• длительная иммобилизация;

• острый тромбоз глубоких вен, тромбоэмболия;

• период 4 нед до и 2 нед после полостных хирургических операций;

• курение в сочетании с возрастом женщины старше 35 лет;

• сахарный диабет с наличием сосудистых осложнений;

• ожирение III—IV степени;

• лактация.

Состояния, которые требуют немедленной отмены гормональной контрацепции:

• появление внезапной сильной головной боли;

• внезапное нарушение зрения, речи, координации, потеря чувствительности в конечностях;

• острая боль в груди, необъяснимая одышка, кровохарканье;

• острая боль в животе, особенно продолжительная;

• внезапная боль в ногах;

• значительное повышение АД;

• кожная сыпь, зуд, желтуха.

Правила приема КОК

Препараты начинают принимать с первого дня менструации ежедневно по одной таблетке в одно и то же время суток в течение 21 дня. Многофазные препараты необходимо принимать в строго указанной последовательности. Затем делают 7-дневный перерыв, во время которого возникает менструальноподобная реакция, после чего следует начинать новый цикл приема.

При выполнении аборта прием КОК можно начать в день операции. При необходимости менструальноподобную реакцию можно отдалить. Для этого после окончания приема одной упаковки монофазного препарата перерыв не делают, а продолжают прием таблеток из другой упаковки. При применении трехфазных КОК продолжают прием таблеток третьей фазы новой упаковки.

Можно использовать и другую схему приема монофазных КОК: женщина принимает препараты три цикла подряд и затем делает 7-дневный перерыв.

Если перерыв между приемом таблеток превысил 36 ч, надежность контрацептивного действия не гарантируется. Если прием таблетки пропущен на 1-й или 2-й неделе цикла, то на следующий день необходимо принять две таблетки, а следующие таблетки принимать как обычно, используя дополнительную контрацепцию в течение 7 дней. Если пропуск составил две таблетки подряд на 1-й или 2-й неделе, то в следующий прием необходимо принять две таблетки, затем продолжить прием таблеток по обычной схеме, используя до конца цикла дополнительную контрацепцию. При пропуске таблетки на последней неделе цикла рекомендуется начать прием таблеток из следующей упаковки без перерыва.

При правильном подборе КОК их использование безопасно. Длительность приема не увеличивает риск возникновения осложнений, поэтому применять КОК можно вплоть до наступления менопаузы.

Принцип подбора КОК

При подборе вида гормональной контрацепции тщательно анализируют анамнез (наследственность, перенесенные ранее и сопутствующие заболевания), проводят общий осмотр с определением АД, взвешиванием, обследуют молочные железы. При необходимости проводят дополнительные лабораторные исследования печени и поджелудочной железы, системы свертываемости крови.

Назначают монофазный КОК с наименьшей дозы стероидов, он обеспечивает надежное предохранение от беременности. В настоящее время используются КОК с дозой эстрогенов не выше 35 мкг. При хорошей переносимости и отсутствии межменструальных кровяных выделений прием препарата продолжается необходимое время. При правильном подборе КОК не бывает кровотечения «прорыва».

Если появляются и сохраняются более 3 мес эстрогензависимые симптомы, необходимо перейти на прием КОК с более низким содержанием эстрогенов. При наличии гестагензависимых симптомов применяют препарат с другим норстероидным компонентом.

У женщин с эктопией шейки матки, гипоплазией матки, после травматичного выскабливания матки с повреждением базального слоя эндометрия целесообразно применение трехфазных КОК.

Оральные гестагенные контрацептивы (ОГК)

Они содержат небольшое количество гестагенов (мини-пили) и созданы в качестве альтернативы КОК. ОГК используют у женщин, которым противопоказаны препараты, содержащие эстрогены. Использование чистых гестагенов позволяет уменьшить число осложнений гормональной контрацепции, но в то же время снижает приемлемость этого вида контрацепции. В связи с отсутствием эстрогенов, которые предупреждают отторжение эндометрия, при приеме ОГК могут наблюдаться межменструальные выделения. К ОГК относятся континуин, микролют, экслютон.

Действие ОГК обусловлено повышением вязкости слизи шейки матки, созданием в эндометрии неблагоприятных условий для имплантации плодного яйца, снижением сократительной способности маточных труб. Доза стероидов в мини-пили недостаточна для эффективного подавления овуляции. В настоящее время немногие женщины пользуются этим видом контрацепции. Обычно это женщины, кормящие грудью, курящие, женщины в позднем репродуктивном периоде, имеющие противопоказания к применению эстрогенов. Мини-пили принимают с первого дня менструации по одной таблетке в день в непрерывном режиме. Эффективность ОГК снижается при пропуске приема более 3–4 ч. Подобное нарушение режима применения требует использования дополнительного метода контрацепции не менее 2 сут.

При использовании ОГК возможно возникновение эктопической беременности, поскольку гестагены замедляют передвижение яйцеклетки по трубам. Возможно возникновение овариальных кист.

Преимущества ОГК:

• меньшее по сравнению с КОК системное влияние на женский организм;

• отсутствие эстрогензависимых побочных эффектов;

• возможность применения во время кормления грудью.

Недостатки метода:

• меньшая по сравнению с КОК контрацептивная эффективность;

• высокая вероятность появления кровянистых выделений.

Инъекционные контрацептивы

Они используются для длительной контрацепции. Применяются следующие препараты: депо-провера с содержанием 150 медроксипрогестерона ацетата. Первую внутримышечную инъекцию делают в любой из первых пяти дней менструального цикла, следующие – через каждые 3 мес. Препарат можно вводить сразу после аборта и после родов, если женщина не кормит грудью, и через 6 нед после родов при кормлении грудью.

Механизм действия и противопоказания к применению подобны таковым КОК без эстрогенного компонента.

Преимущества метода:

• высокая контрацептивная эффективность;

• отсутствие необходимости ежедневного применение препарата;

• небольшое число побочных эффектов;

• отсутствие эстрогензависимых осложнений;

• длительность действия;

• возможность применения препарата с терапевтической целью при гиперпластических процессах в эндометрии, миоме матки, эндометриозе, доброкачественных заболеваниях молочных желез.

Недостатки метода:

• отсроченное восстановление способности к зачатию (от шести месяцев до двух лет после прекращении приема препарата);

• частое возникновение кровяных выделений.

Этот метод рекомендуется женщинам, нуждающимся в долгосрочной обратимой контрацепции, в период кормления ребенка грудью, при наличии противопоказаний к использованию эстрогенсодержащих препаратов, не желающим ежедневно принимать гормональные контрацептивы.

Имплантанты с гормональными препаратами

Они обеспечивают противозачаточный эффект путем постоянного длительного выделения небольшого количества гестагенов. В нашей стране используется норплант, содержащий 216 мг левоноргестрела. Капсулы (6 силиконовых капсул) вводят под кожу внутренней стороны предплечья через небольшой разрез под местной анестезией. Действие препарата начинается через 24 ч после введения и сохраняется в течение 5 лет. При этом подавляется овуляция, повышается вязкость цервикальной слизи, атрофируется эндометрий.

Препарат рекомендуется женщинам, нуждающимся в обратимой контрацепции не менее одного года, с непереносимостью эстрогенов, не желающим ежедневно принимать гормональные контрацептивы. По желанию женщины или по истечении срока действия контрацептив удаляют хирургическим путем. Способность к зачатию восстанавливается в течение нескольких недель после удаления капсул.

Достоинства метода:

• высокая эффективность;

• длительность контрацепции;

• небольшое число побочных эффектов;

• обратимость;

• отсутствие эстрогензависимых осложнений;

• отсутствие необходимости в ежедневном приеме препарата.

Недостатки метода:

• частое возникновение кровяных выделений из матки;

• необходимость хирургического вмешательства для введения и удаления капсул.

Посткоитальная контрацепция

Это метод предупреждения беременности после незащищенного полового акта. Он предотвращает беременность на этапе овуляции, оплодотворения, имплантации. Механизм действия заключается в десинхронизации менструального цикла, нарушении процесса овуляции, оплодотворения, передвижения и имплантации плодного яйца. Экстренная контрацепция должна применяться только в исключительных случаях: изнасилование, разрыв презерватива, смещение диафрагмы, редкие половые контакты. Для экстренной контрацепции можно применить любой КОК, даже микродозированный. Первый прием гормонов необходим не позже чем через 72 ч после незащищенного полового акта, второй – через 12 ч после первого приема. Доза этинилэстрадиола в сумме должна быть не ниже 100 мкг на каждый прием. Существует специальный контрацептив для посткоитальной контрацепции – постинор, содержащий 750 мкг левоноргестрела. Перед назначением следует исключить противопоказания.

Осложнения посткоитальной контрацепции

Могут возникнуть маточные кровотечения, тошнота, рвота. В случае наступления беременности ее необходимо прервать из-за опасности тератогенного действия высоких доз половых стероидов.

Влияние гормональных контрацептивов на риск возникновения рака молочной железы

К факторам повышенного риска возникновения рака молочной железы (РМЖ) относят:

— отсутствие детородной и лактационной функции, наличие гиперпластических и воспалительных заболеваний органов малого таза;

— эндокринно-метаболические факторы, обусловленные соответствующей патологией (ожирение, сахарный диабет, гипотиреоз и т.д.);

— генетические факторы (носительство генов *BRCA 1* и *BRCA 2*);

— экзогенные факторы (ионизирующая радиация, курение, химические канцерогены, длительный прием некоторых лекарств).

Репродуктивное поведение несомненно связано с риском возникновения РМЖ. Менархе в более молодом возрасте, последняя менструация в более отдаленном возрасте, первые роды в более зрелом возрасте и семейное накопление случаев РМЖ создают определенную предрасположенность к возникновению РМЖ.

Несмотря на многочисленные исследования, посвященные изучению факторов риска возникновения РМЖ, его этиология остается окончательно не установленной, хотя вопрос о роли эстрогенов в его развитии считается решенным.

Современные данные свидетельствуют о том, что использование новейших КОК снижает риск развития рака яичников и рака эндометрия в 2–3 раза. В то же время до сих пор отсутствует однозначная информация о наличии связи между риском возникновения РМЖ и оральной контрацепцией.

Предположение, что гормональная контрацепция может в разной степени увеличивать риск развития РМЖ в различных возрастных группах, впервые было высказано J. Schlesselman в 1989 г. и подтверждено в 1991 г. P. Wingo. Ими было обнаружено, что относительный риск развития РМЖ уменьшается с возрастом: с 1,4 в возрасте 25 лет до 1,0 и 0,9 в возрасте 35–44 и 45–54 лет соответственно.

Большинство авторов, изучавщих влияние гормональных контрацептивов на возникновение РМЖ, считают, что риск возрастает при длительном приеме оральных контрацептивов молодыми женщинами.

У женщин старшей возрастной группы риск возникновения РМЖ возрастает при наличии у них генов *BRCA 1* и *BRCA 2*, однако это увеличение недостоверно.

В ряде работ отмечается, что прием оральных контрацептивов лишь усиливает влияние этиологических факторов, в частности курения.

Несмотря на противоречивость результатов исследований, все авторы подчеркивают необходимость тщательного обследования женщин перед назначением оральных контрацептивов (в частности, состояния молочных желез), а также осторожного назначения оральных контрацептивов курящим женщинам с семейным анамнезом РМЖ.

РЕКОМЕНДУЕМАЯ ЛИТЕРАТУРА

1. Лекарственные средства, применяемые в акушерстве и гинекологии. Под ред. В.И. Кулакова, В.Н Серова, Ю.И. Барашнева. М., ГЭОТАР-МЕД; 2004.
2. Руководство по контрацепции. Под ред. В.Н. Прилепской. МЕДпресс-информ; 2006.
3. Рациональная фармакотерапия в акушерстве и гинекологии. Под ред. В.И. Кулакова, В.Н Серова. М., Литтерра; 2005.
4. Савельева И.С. Влияние гормональных контрацептивов на риск развития рака молочной железы. Гинекология 1999;1(1).
5. Althuis M.D,. Brinton L.A, Grant E.C.G. et al. Oral contraceptives and the risk of breast cancer. N Engl J Med 2002; 347(18):1448–9.
6. Deligeoroglou E., Michailidis E., Creatsas G. Oral contraceptives and reproductive system cancer. Ann N Y Acad Sci 2003; 997:199–208.
7. Grabrick D.M., Hartmann L.C., Cerhan J.R. et al. Risk of breast cancer with oral contraceptive use in women with a family history of breast cancer. JAMA 2000;284(14):1791–8.
8. Marchbanks P.A., McDonald J.A., Wilson H.G. et al. Oral contraceptives and the risk of breast cancer. N Engl J Med 2002;346:2025.
9. Schlesselman J.J., Stadel B.V., Murray P., Lai S.H. Breast cancer risk in relation to type of estrogen contained in oral contraceptives. Contraception 1987;36(6):595–613.
10. Terry M.B., Gammon M.D., Schoenberg J.B. et al. Oral contraceptive use and cyclin D1 overexpression in breast cancer among young women. Cancer Epidemiol Biomarkers Prev 2002;11(10):1100–3.
11. Wingo P.A., Lee N.C., Ory H.W. et al. Age-specific differences in the relationship between oral contraceptive use and breast cancer. Obstet Gynecol 1991;78(2):161–70.
12. Yager J.D., Davidson N.E. Estrogen carcinogenesis in breast cancer. N Engl J Med 2006;354:270–82.

РАННИЙ РАК МОЛОЧНОЙ ЖЕЛЕЗЫ У ЖЕНЩИН В ОРЛОВСКОЙ ОБЛАСТИ

Г.Б. Громов, И.Г. Шестопалова, Е.Р. Атрощенко

Курс онкологии медицинского института ОГУ; областной онкологической диспансер, Орел

EARLY BREAST CANCER IN WOMEN IN THE ORYOL REGION

G.B. Gromov, I.G. Shestopalova, Ye.R. Atroshchenko

Course of Oncology, Medical Institute, Oryol State University; Regional Cancer Dispensary, Oryol

The incidence of early breast cancer (BC) and the experience in its treating in the Oryol Region are analyzed. In the region, there are low (6.6%) versus Russian (10—14%) detection rates of Stage 1 BC, as well as inadequate introduction of current diagnostic techniques into clinical practice and a low proportion of drug and radiation treatments. The setting up of a regional mammological center could increase the detection rates of early BC, upgrade the quality of treatment, and improve its long-term results.

Рак молочной железы (РМЖ) занимает 3–4-е место в мире в структуре онкологической заболеваемости после опухолей легких, желудка и кожи и является самой распространенной онкологической патологией у женщин. В 2002 г. в мире было зарегистрировано около 1,5 млн новых случаев РМЖ, причем больше половины – в индустриально развитых странах: 361 000 случаев – в Европе, 230 000 – в Северной Америке. По предварительным оценкам, к 2010 г. заболеваемость РМЖ составит 1,35 млн случаев. Самые высокие уровни заболеваемости отмечены в Северной Америке – 99,4 на 100 тыс. населения, Австралии и Новой Зеландии – 71,69 на 100 тыс. населения, самые низкие – в Китае и экваториальной Африке – 11,7 и 13,64 на 100 тыс. населения соответственно [1–3].

В России в 2000 г. заболеваемость злокачественными опухолями молочной железы составила 38,24 на 100 тыс. населения. С 1995 по 2000 г. прирост стандартизированных показателей заболеваемости составил 16,1% [4], и РМЖ вышел на 1-е место в структуре заболеваемости и смертности от злокачественных новообразований среди женского населения [5]. РМЖ на том или ином этапе жизни поражает каждую девятую женщину, при этом в большинстве случаев диагностируются запущенные стадии [6].

В медицинской литературе широко обсуждается вопрос раннего РМЖ, что, видимо, связано с относительно благоприятным для жизни прогнозом у данной категории больных. Традиционно под ранним РМЖ подразумевают I стадию по классификации TNM, т.е. опухоль до 2 см [7]. Однако по мнению ряда отечественных и зарубежных авторов, под ранним РМЖ следует понимать опухоль до 1 см. По данным международных исследований, при выявлении раковой опухоли молочной железы объемом менее 1 см^3 12-летняя выживаемость составляет более 88–95% [4, 8].

Частота диагностики РМЖ на I стадии ограничивается 10–14% [9], в Кузбассе этот показатель составляет 13% от общего числа случаев РМЖ [10].

Материалом для нашего исследования послужили данные амбулаторных карт и историй болезни 174 больных I стадией РМЖ в Орловской обл. за период 1996–2005 гг. Заболеваемость ранним РМЖ за 10 лет составила в среднем 2 случая на 100 тыс. населения (рис. 1).

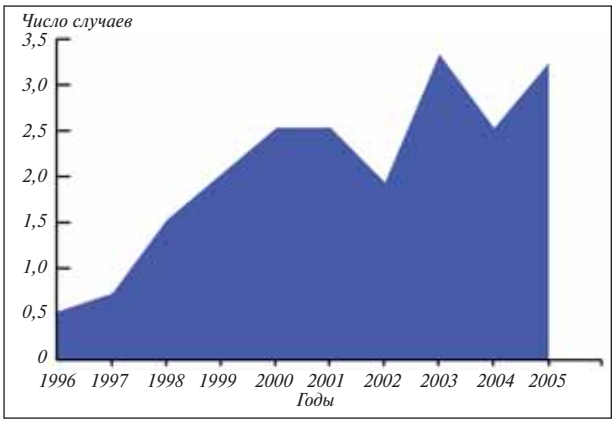

Рис. 1. *Заболеваемость (на 100 тыс. населения) РМЖ I стадии*

Количество выявленных случаев РМЖ I стадии составило 4 (2,2%), 28 (16,1%) и 27 (15,5%) случаев в 1996, 1998 и 2005 г. соответственно. Доля РМЖ I стадии составила 6,6% от заболеваемости РМЖ по области, что ниже общероссийского уровня (10–14%). Прирост уровня заболеваемости ранним раком в Орловской обл. составил 13,2%.

Прогноз для жизни при раннем РМЖ, как правило, хуже у молодых (моложе 35 лет) больных. В США частота РМЖ составляет 0,44; 4,14 и 7,53% в возрастных категориях до 39, 40–59 и 60–70 лет соответственно [11–13]. По данным отечественных авторов, РМЖ характеризуется следующими возрастными особенностями: доля женщин до 50 лет составляет 24,3%; основной пик заболеваемости приходится

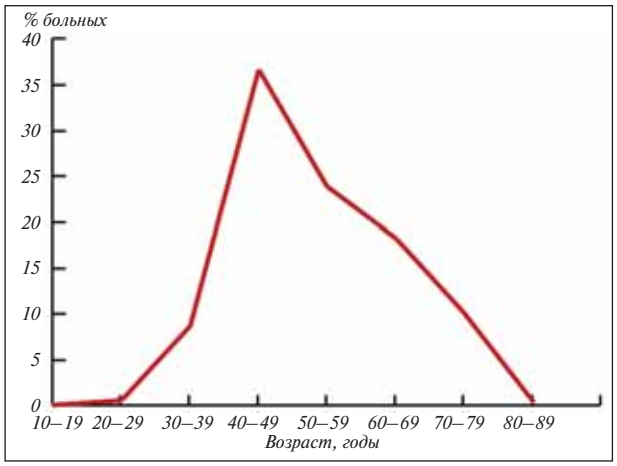

Рис. 2. *Возрастное распределение больных с I стадией РМЖ*

на возраст от 50 до 60 лет – 29,7%; в возрастной группе от 60 лет и старше она снижается до 23% [6, 10]. В изученной нами группе больных РМЖ подобной возрастной корреляции не наблюдалось (рис. 2).

РМЖ I стадии регистрировался у больных от 28 лет до 82 лет. В возрастной категории 40–49 лет было отмечено 72 (41,4%) случая, 50–59 лет – 47 (27%), 60–69 лет – 36 (20,7%), старше 70 лет – 21 (12,1%), до 40 лет – 18 (10,3%). Средний возраст больных РМЖ I стадии составил 53,5 года. Высокая выявляемость больных I стадией РМЖ в Орловской обл. отмечена в возрастной категории 40–49 лет, что противоречит мнению ряда авторов [6, 10–13]. Наиболее часто при раннем РМЖ (как и при других стадиях) опухоль локализовалась в правом верхненаружном квадранте.

По данным отечественных и зарубежных морфологов, в абсолютном большинстве (более 75%) случаев РМЖ выявляется инфильтрирующий протоковый рак, на втором месте по выявляемости – инфильтрирующий дольковый рак (5–10%) [14, 15].

Морфологически в исследуемой группе больных ранним РМЖ наиболее часто выявлялась инфильтрирующая карцинома – в 64 (36,8%) случаев, в 30 (17,2%) случаях обнаружен протоковый рак, что, возможно, связано с особенностями морфологической диагностики в регионе.

Клинические проявления РМЖ при размере опухоли 1–2 см имели место в 7,5% случаев. Опухоли менее 1 см протекали скрыто и являлись «случайной находкой» при удалении фиброаденом, внутрипротоковых папиллом.

Частота метастазирования РМЖ размером менее 1 см составляет менее 20–30%, а размером до 2 см – менее 27–39% [9, 16]. Наблюдается ее корреляция с размерами опухоли: T1A – 3%, T1B – 8%, T1C – 18% [17–19].

В нашем исследовании частота метастазирования в регионарные лимфатические узлы составила 12% (21 случай; рис. 3).

Метастазы в один регионарный лимфатический узел обнаружены в 17 (9,7%) случаях, в два регионарных узла – в 4 (2,3%), что не превышает вышеуказанного уровня в 20–30%. Был отмечен 1 (0,6%) случай отдаленного метастазирования. Наличие метастазов свидетельствовало о выходе опухолевого процесса за пределы первичного очага с соответствующим ухудшением прогноза.

Практический выбор метода лечения раннего РМЖ должен определяться гистологической структурой опухоли и степенью ее злокачественности, наличием метастазирования и общим состоянием пациентки [6].

Одна из возможных хирургических операций при раннем РМЖ является лампэктомия (туморэктомия). Ее недостатком является сложность контроля за чистотой хирургических краев, что сопряжено с относительно высоким риском рецидивирования. В качестве преимуществ можно выделить хороший косметический эффект [20]. Различные модификации мастэктомии используются у больных с множественными опухолевыми очагами в молочной железе, при высокой степени злокачественности опухоли, при непереносимости больными или отказе от лучевого и химиолечения. Предпочтение отдается радикальной резекции, при которой больным требуется меньший объем лечения. При этом виде хирургического вмешательства рекомендуется отступать от края опухоли не менее чем на 3 см, резерцированный участок удаляют блоком с кожей и подлежащей мышечной фасцией; грудные мышцы не затрагивают [20].

По показаниям при раннем РМЖ в России рекомендуется комбинированное лечение. Хирургические вмешательства при I стадии РМЖ в основном представлены радикальной мастэктомией и радикальной резекцией в сочетании с лучевой, гормональной и химиотерапией [6].

Хирургическое лечение раннего РМЖ в Орловской обл. было представлено модификациями мастэктомии и радикальной резекцией (рис. 4); лампэктомия не применялась.

Среди хирургических методов лечения преобладает радикальная мастэктомия по Маддену – 104 (59,8%) случая. Было выполнено 2 (1,2%) радикальные мастэктомии по Холстеду в 1996 и 1997 гг.; с 1998 г. данный вид хирургического вмешательства не проводится. Увеличивается доля органосохраняющих (квадрантэктомия и радикальная секторальная резекция) методов хирургического лечения – от 3 (1,7%) в 1996 г. до 20 (11,5%) в 2004 г., что не изменило клинический прогноз.

Консервативные методы лечения в составе комплексного лечения раннего РМЖ направлены на уменьшение объема хирургического вмешательства при сохранении и/или повышении как общей, так и безрецидивной выживаемости,

уменьшение побочных эффектов лучевой, гормональной и химиотерапии.

Присоединение адъювантной химиотерапии у менструирующих больных повышает выживаемость на 9–20%. Эффективность адъювантной химиотерапии у больных в менопаузе не доказана [21].

Основным индикатором гормоночувствительности опухоли является наличие в ней положительных рецепторов эстрадиола и/или прогестерона. Если оба рецептора содержатся в опухоли, то удается добиться ее ответа на эндокринную терапию в 50–70% случаев, при одном виде положительных рецепторов – в 33 % [21].

Появление информации о генетических изменениях при раке позволило расширить стандартные подходы к лечению таргетной терапией. Уровень Her-2/neu в клетках РМЖ в 100 раз выше, чем в нормальном эпителии молочной железы. Опухоли с гиперэкспрессией Her-2/neu отличаются агрессивностью, быстрым течением, резистентностью к эндокринным и некоторым химиотерапевтическим препаратам. Больные с высоким уровнем Her-2/neu отвечают на комбинированную терапию РМЖ на 15–20% чаще по сравнению с контролем, в котором представлены те же комбинации без герцептина [21].

В исследованиях U.Veronesi лучевая терапия после органосохраняющих операций уменьшила частоту локальных рецидивов, но не выживаемость больных. Рецидивы после органосохраняющего оперативного лечения возникали на месте удаленного квадранта в 80–90% случаев и за его пределами менее чем в 6% случаев [22–25].

С учетом этих данных U. Veronesi и его группа приступили к разработке метода частичного облучения (Partial Breast Irradiation – PBI). В рандомизированное исследование уже включено 500 больных, статистическая обработка будет произведена после включения 1000 больных [21].

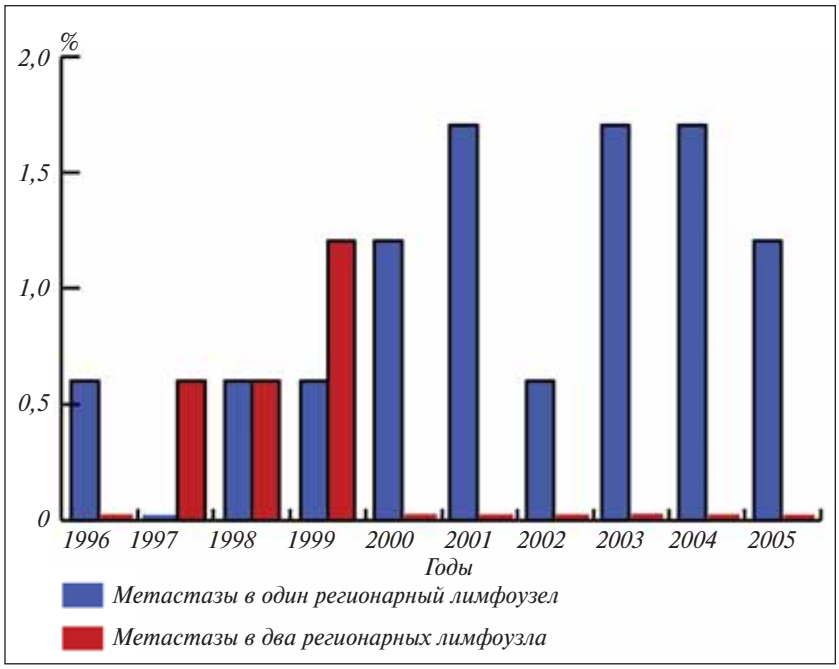

Рис. 3. *Частота выявляемости метастазов раннего РМЖ в лимфатические узлы*

По данным нашего исследования, у больных ранним РМЖ использовалась гормональная (22% случаев), лучевая (33%) и химиотерапия (8%), 37% пациентов получили только хирургическое лечение.

Гормонотерапия проводилась в 1 (0,6%) случае в 1996 г., в 9 (5,1%) в 2001 г. Лучевая терапия применялась в 2 (1,2%) случаях в 1997 г. и в 11 (6,3%) случаях – в 2000 г. и была представлена дистанционной гамма-терапией на область послеоперационного вмешательства в молочной железе. Химиотерапия проводилась в 14 (8%) случаях только при наличии регионарного метастазирования, что явно недостаточно с совре-

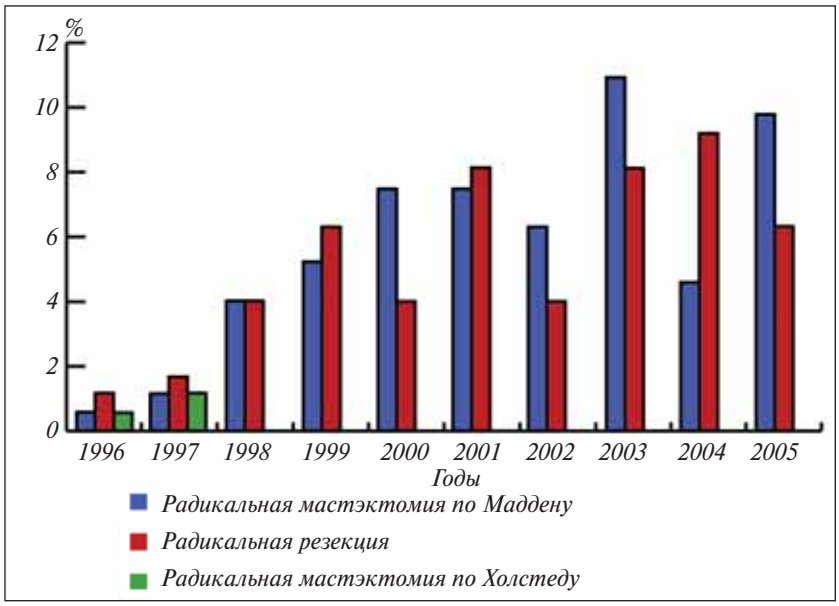

Рис. 4. *Хирургические методы лечения РМЖ I стадии*

менных позиций комбинированного лечения РМЖ. Терапия герцептином у больных I стадией РМЖ не использовалась.

Редкое проведение гормонального лечения и отсутствие таргетной терапии обусловлены отсутствием в регионе специальной лаборатории для определения рецепторного и гормонального фона опухоли.

Радикальное лечение РМЖ у 96,1% больных вызывает психические нарушения: аффективные, дисморфоманические, дисморфофобические, а также нозофобические расстройства [5]. В группе больных с опухолями молочной железы I стадии установлено наличие различных нарушений невротического уровня. Нарушения усиливались при недостаточном проведении реабилитационных мероприятий как в процессе лечения, так и после него.

В процессе изучения группы больных РМЖ в Орловской обл. выявлено, что доля I стадии опухолевого процесса составила 6,6% от общей заболеваемости РМЖ по области, что меньше общероссийского показателя (10–14%). Возраст больных ранним РМЖ составлял от 28 до 82 лет (средний – 53,5 года). Преобладала возрастная категория 40–49 лет (для сравнения: по России в целом – 50–59 лет). В диагностике не используются методы прицельной пункционной биопсии опухоли молочной железы под контролем маммографии или УЗИ, цифровой маммографии. Отсутствует определение уровня рецепторов гормонов, эпидермального фактора роста и других маркеров. Недостаточное внедрение в клиническую практику современных методов диагностики приводит к выявлению РМЖ на поздних стадиях развития опухолевого процесса, что значительно ухудшает прогноз у данной категории больных.

Для лечения больных РМЖ I стадии используются преимущественно хирургические методы лечения. Доля лучевого и лекарственного лечения низкая, что влечет за собой недостаточный контроль за заболеванием и ухудшает прогноз.

Создание областного маммологического центра с применением современных технологий диагностики могло бы увеличить выявляемость раннего РМЖ, повысить качество и улучшить отдаленные результаты лечения.

ЛИТЕРАТУРА

1. Parkin D.M., Bray F., Ferlay J., Pisani P. Global cancer statistics, 2002. CA Cancer J Clin 2005;55(2):74—108.
2. Jemal A., Tiwari R.C., Murray T. et al.; American Cancer Society. Cancer statistics, 2004. CA Cancer J Clin 2004;54(1):8—29.
3. Schwartsmann G. Breast cancer in South America: challenges to improve early detection and medical management of a public health problem. J Clin Oncol 2001;19(18 Suppl):118S—124S.
4. Корженкова Г.П., Блинов Н.Н. Опыт работы мобильных маммографических комплексов в России. Маммология 2005;(1):28–9.
5. Лучевая диагностика заболеваний молочной железы, лечение и реабилитация. Вып. 4: Лечение, реабилитация и профилактика заболеваний молочной железы. Под ред. В.П. Харченко, Н.И. Рожковой, Э.К. Ввозного и др. М.; 2001. с. 106.
6. Летягин В.П. Фазлодекс в эндокринной терапии рака молочной железы: возможности и перспективы. Мед вестн 2006;:14–6.
7. Черенков В.Г. Клиническая онкология. М.; 1999. с. 30–1.
8. Rosen P.P., Groshen S., Kinne D.W., Norton L. Factors influencing prognosis in node-negative breast carcinoma: analysis of 767 T1N0M0/T2N0M0 patients with long-term follow-up. J Clin Oncol 1993;11:2090—100.
9. Демидов В.П., Варшавский Ю.В., Франк Г.А. и др. Проблемы ранней диагностики рака молочной железы. Вопр онкол 1983;29(11):38.
10. Магарилл Ю.А., Еремина Н.А., Кузнецова Т.А. Проблема рака молочной железы в Кузбассе. Проблемы диагностики и лечения рака молочной железы. Белые ночи Санкт-Петербурга; 2005. с. 75.
11. Jemal A., Clegg L.X., Ward E. et al. Annual report to the nation on the status of cancer, 1975—2001, with a special feature regarding survival. Cancer 2004;101(1):3—27.
12. Rier L.A.G. SEER Cancer Statistics Review, 1975—2000. National Cancer Institute, Bethesda, MD, 2000.
13. Li C.I., Daling J.R., Malone K.E. Incidence of invasive breast cancer by hormone receptor status from 1992 to 1998. J Clin Oncol 2003;21(1):28—34.
14. Михетько А. А., Перов В. В. Информативность цитологического метода исследования в диагностике заболеваний молочной железы на дооперационном этапе. Вопр онкол 2005;51(1):125.
15. Padmore R.F., Fowble B., Hoffman J. et al. Microinvasive breast carcinoma: clinicopathologic analysis of a single institution experience. Cancer 2000;88(6):1403—9.
16. Carter C.L., Allen C., Henson D.E. Relation of tumor size, lymph node status, and survival in 24740 breast cancer cases. Cancer 1989;63(1):181—7.
17. Luini A., Gatti G., Ballardini B. et al. Development of axillary surgery in breast cancer. Ann Oncol 2005;16(2):259—62.
18. Mincey B.A., Bammer T., Atkinson E.J., Perez E.A. Role of axillary node dissection in patients with T1a and T1b breast cancer: Mayo Clinic experience. Arch Surg 2001;136(7):779—82.
19. Keshtgar M.R.S., Baum M. Axillary dissection over the years: where to from here? World J Surg 2001;25(6):761—6.
20. Harris J.R., Lippman M.E., Veronesi U., Willett W. Breast cancer (2). N Engl J Med 1992;327(6):390—8.
21. Гарин А.М. Эндокринная терапия и гормонозависимые опухоли. М.; 2005. с. 152.
22. Kuerer H.M., Julian T.B., Strom E.A. et al. Accelerated partial breast irradiation after conservative surgery for breast cancer. Ann Surg 2004;239(3):338—51.
23. Wallner P., Arthur D., Bartelink H. et al.; Workshop Participants. Workshop on partial breast irradiation: state of the art and the science, Bethesda, MD, December 8—10, 2002. J Natl Cancer Inst 2004;96(3):175—84.
24. Perera F., Yu E., Engel J. et al. Patterns of breast recurrence in a pilot study of brachytherapy confined to the lumpectomy site for early breast cancer with six years' minimum follow-up. Int J Radiat Oncol Biol Phys 2003;57(5):1239—46.
25. Arthur D.W., Vicini F.A., Kuske R.R. et al.; American Brachytherapy Society. Accelerated partial breast irradiation: an updated report from the American Brachytherapy Society. Brachytherapy 2003;2(2):124—30.

ЗНАЧЕНИЕ УЛЬТРАЗВУКОВОГО МОНИТОРИНГА СОСТОЯНИЯ ЭНДОМЕТРИЯ У БОЛЬНЫХ РАКОМ МОЛОЧНОЙ ЖЕЛЕЗЫ

М.А. Чекалова, Е.Е. Махова, М.А. Шабанов, В.В. Брюзгин, М.Н. Колпакова
РОНЦ им. Н.Н. Блохина РАМН, Москва

SIGNIFICANCE OF ENDOMETRIAL ULTRASOUND MONITORING IN PATIENTS WITH BREAST CANCER

M.A. Chekalova, Ye.Ye. Makhova, M.A. Shabanov, V.V. Bryuzgin, M.N. Kolpakova
N.N. Blokhin Russian Cancer Research Center Russian Academy of Medical Sciences, Moscow

The authors analyze the data of ultrasound tomography of the internal genitals versus the results of a cytological study of endometrial aspirates and those of a histological study of specimens obtained during curettage of the uterine cavity or other operations in 4000 patients with breast cancer. Ultrasound evidence for endometrial hyperplasia was false-positive in most cases, which is attributable to the peculiar endometrial morphological changes caused by tamoxifen. However, despite its low specificity, ultrasound tomography as a chief and available study remains the leading technique for the early diagnosis of endometrial pathology in patients with breast cancer.

В течение последних десятилетий отмечается постепенный, но неуклонный рост заболеваемости гормонозависимыми опухолями органов репродуктивной системы [1]. На сегодняшний день рак молочной железы (РМЖ) остается ведущим онкологическим заболеванием женского населения высокоразвитых стран [1]. В настоящее время для гормонотерапии РМЖ широко используется антиэстроген тамоксифен, являющийся «золотым стандартом» адъювантной гормонотерапии. Длительное, до 2–5 лет, воздействие тамоксифеном улучшает прогноз опухолевого процесса в молочной железе, увеличивает выживаемость пациенток, уменьшает число рецидивов заболевания и частоту возникновения рака в противоположной молочной железе [2]. Однако тамоксифен при длительном применении вызывает пролиферативные изменения в эндометрии, а по данным ряда исследователей является основным фактором гормоноиндуцированного рака эндометрия [2]. В связи с этим возникает необходимость более тщательного изучения изменений в эндометрии для формирования оптимальной лечебно-диагностической тактики.

Материалы и методы

За период с 2001 по 2006 г. в поликлинике РОНЦ им. Н.Н. Блохина РАМН обследованы 4000 больных РМЖ, из них 49% первично обратившихся, 51% находящихся под наблюдением длительностью от 6 мес до 10 лет. Средний возраст пациенток составил 52,8±1,7 года, практически половина из них была в возрасте от 40 до 63 лет, в состоянии постменопаузы находились более 50% женщин.

У большинства пациенток установлена I–II стадия заболевания (17,8 и 53% соответственно), в 28,5% наблюдений – III–IVстадия.

Морфологическая верификация диагноза РМЖ получена в 100% наблюдений. В числе гистологических вариантов преобладал инфильтративный протоковый РМЖ (62,5%), на долю инфильтративного долькового рака пришлось 25%, в 4,1% случаев диагностирован тубулярный рак, в 4,1 % — крупноальвеолярный и медуллярный. 44% опухолей молочной железы содержали рецепторы прогестерона, а 56% — рецепторы эстрогенов.

Первично-множественные новообразования были диагностированы у 21,9% женщин, из них метахронные у 5,6%, синхронные у 1,8%. У 10,7% пациенток выявлены опухоли гениталий (рак шейки матки, маточной трубы, яичников, эндометрия), в 11,2% наблюдений помимо РМЖ диагностированы злокачественные опухоли других локализаций и лимфопролиферативные заболевания.

83% пациенток получали первичное лечение в РОНЦ, 17% – по месту жительства. Комплексное лечение проведено 23% больным, комбинированное – 42,3%, оперативное – 34,6%. 54,5% больных получали лечение антиэстрогенными препаратами (тамоксифен) или ингибиторами ароматазы (аримидекс, фемара).

В 23% наблюдений была произведена надвлагалищная ампутация матки с придатками, в 14,1% – экстирпация матки с придатками, в 11% – овариэктомия; 17% больных имели в анамнезе операцию по поводу заболеваний гениталий.

Ультразвуковое исследование осуществляли по стандартной методике на аппаратах «Versa pro» и «Adara» (Siemens) и «Aplio» (Toshiba).

В обследование, как правило, включали несколько органов: щитовидную железу, молочные железы с регионарными областями, область послеоперационного рубца, печень, внутренние гениталии. В настоящей работе проанализированы данные ультразвуковой томографии (УЗТ) внутренних гениталий, которые были сопоставлены с

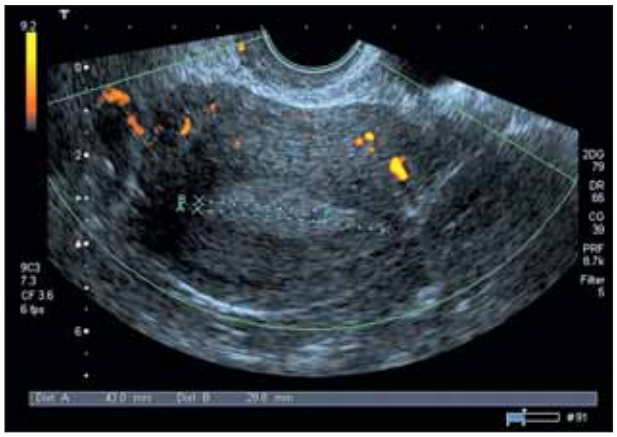

Рис. 1. *Ультразвуковая томограмма матки, выполненная в поперечной плоскости. Определяется утолщение эндометрия (рак эндометрия, с учетом гистологического заключения)*

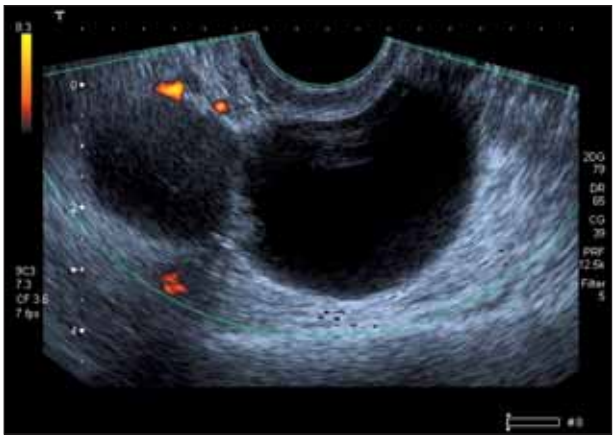

Рис. 2. *Ультразвуковая томограмма яичника, выполненная в продольной плоскости. Определяется опухоль яичника*

результатами цитологического исследования эндометриальных аспиратов, гистологического исследования материала, полученного при выскабливании полости матки или другой операции.

Результаты

Самой распространенной патологией среди пациенток, находящихся под мониторингом после первичного лечения в РОНЦ, были доброкачественные процессы внутренних гениталий: множественная миома матки (24,6%), аденомиоз (15%), сочетание миомы матки и аденомиоза (20,4%), киста яичника (9,7%), хронический сальпингоофорит (19,3%), гиперплазия эндометрия (16,5%), полип эндометрия (6,3%).

Вместе с тем у 10,7% больных комплексное обследование позволило выявить злокачественную патологию – рак яичников (3,1%), рак шейки матки (2,3%), рак маточной трубы (1,2%), рак эндометрия (2,8%), саркому матки (1,3%).

В большинстве наблюдений опухоли были метахронными, при этом интервал от лечения РМЖ до диагностики второй опухоли составил от двух до девяти лет. Приоритетное значение на первом этапе выявления этих новообразований, за исключением рака шейки матки, имела эхография. Немалую долю составили неоплазии I–II стадии заболевания. Объяснением этому, возможно, могут служить лишь субъективные факторы, такие как повышенная онкологическая настороженность пациенток после перенесенного ранее лечения, а также проводимый врачами активный мониторинг. Приведем клиническое наблюдение.

***Больная Ю.**, 53 лет. Из анамнеза: за 2 года до обращения в РОНЦ им. Н.Н. Блохина РАМН получила комбинированное лечение по поводу РМЖ по месту жительства. Там же была обследована в связи с появившимися кровянистыми выделениями на фоне постменопаузы. При УЗИ внутренних гениталий было обнаружено утолщение срединных маточных структур до 12 мм, что указывало на наличие гиперпластических изменений в эндометрии (рис. 1). В результате гистологического исследования материала, полученного при выскабливании полости матки, выявили умеренно дифференцированную аденокарциному. При обследовании в РОНЦ им. Н.Н. Блохина РАМН (после раздельного диагностического выскабливания) по данным УЗТ: матка не увеличена, с единичным интерстициальным миоматозным узлом диаметром 10 мм, типичной структуры, эндометрий не утолщен (2 мм), контур полости матки не деформирован; структура левого яичника изменена – кистозно-солидное образование размерами 56 × 45 мм, правый яичник не изменен, структура его соответствует возрастным нормам. Заключение: подозрение на опухоль яичника (нельзя исключить метастатическое поражение; рис. 2). В отделении онкогинекологии РОНЦ им. Н.Н. Блохина РАМН больной произведены экстирпация матки с придатками, резекция большого сальника.*

Диагноз при выписке из РОНЦ им. Н.Н. Блохина РАМН: рак молочной железы T1N0M0; рак эндометрия T1aN0M0; рак яичников T1aN0M0.

Приведенный клинический пример убедительно показывает важность активного наблюдения за больными РМЖ с использованием вполне доступных широкому кругу населения диагностических тестов. Подобного рода мониторинг позволяет выявить злокачественную опухоль на ранней стадии, когда прогноз заболевания значительно лучше.

Особого внимания заслуживают вопросы, касающиеся диагностики рака эндометрия (РЭ).

Клиническое, цитологическое и эхографическое исследование позволило нам в 2,8% наблюдений выявить РЭ, причем диагностирован он был через 2–3 года после РМЖ. Короткий интервал между клиническим проявлением РМЖ (первая опухоль) и РЭ позволяет предположить, что ко времени обнаружения первой опухоли нередко синхронно существует вторая, уже доступная для углубленной диагностики.

Такой короткий интервал между проявлением двух гормонозависимых опухолей вполне может служить подтверждением общности их патогенеза [3]. УЗТ не выяви-

Рис. 3. *Ультразвуковая томограмма матки, выполненная в продольной плоскости. Определяется диффузное равномерное увеличение толщины эндометрия*

Рис. 4. *Ультразвуковая томограмма матки, выполненная в поперечной плоскости. Определяется полип эндометрия*

ла каких-либо индивидуальных особенностей в указанной группе больных, за исключением ранних стадий, для которых характерно диффузное равномерное увеличение толщины эндометрия (ТЭ) до 1,2–2,2 см (особенно на фоне постменопаузы; рис. 3). В одном наблюдении визуализировался полип (рис. 4) в полости матки на фоне атрофичного эндометрия, а при его гистологическом исследовании были обнаружены фокусы аденокарциномы.

На имевшемся в нашем распоряжении материале не обнаружено достоверного повышения частоты РЭ под влиянием тамоксифена у больных РМЖ, в то же время выявлено пролиферативное влияние препарата на эндометрий.

Трудности, возникающие при интерпретации ультразвуковых данных, полученных при обследовании женщин, принимающих тамоксифен, до сих пор нередко являются предметом дискуссий специалистов.

Дешевым, доступным методом скрининга патологии эндометрия в данном случае является УЗИ органов малого таза влагалищным датчиком (ТВУЗИ).

Среди изменений со стороны эндометрия под влиянием тамоксифена чаще всего встречается гиперплазия эндометрия, диагностируемая только по данным УЗТ, при этом никакой патологии со стороны эндометрия при гистологическом исследовании не обнаруживается.

В нашем исследовании признаки гиперплазии эндометрия визуализировались в 56% наблюдений, при этом в большинстве случаев заключения были ложноположительными. Так называемая ложноположительная гиперплазия эндометрия встречалась почти у каждой третьей женщины (31,3%), находящейся в периоде постменопаузы.

Ультразвуковая картина изменений эпителия матки при длительном приеме тамоксифена имеет ряд особенностей: гетерогенность структуры, множественные анэхогенные кистозные включения разного диаметра, срединные маточные структуры утолщены в сравнении с нормой в постменопаузе.

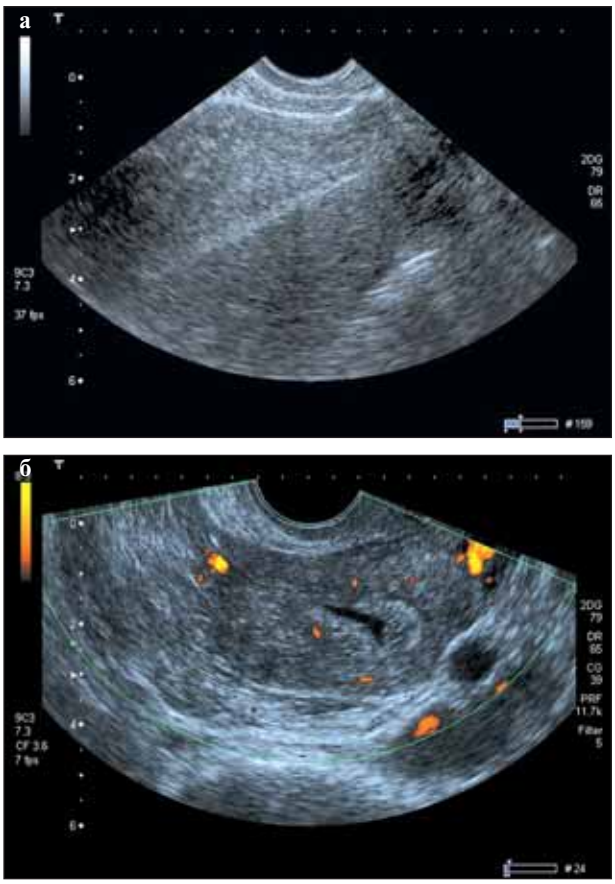

Рис. 5. *Ультразвуковая томограмма матки:*
а – атрофичный эндометрий;
б – диффузное утолщение эндометрия

Нами было отмечено, что на фоне приема тамоксифена ТЭ может возрастать от атрофичного (1–2 мм) до 8–10–15 мм (рис. 5). Подобного рода «трансформация» эндометрия происходила после 6–30 мес лечения и могла оставаться далее без изменений. При этом большинство пациенток не предъявляли каких-либо жалоб. В 16,5% наблюде-

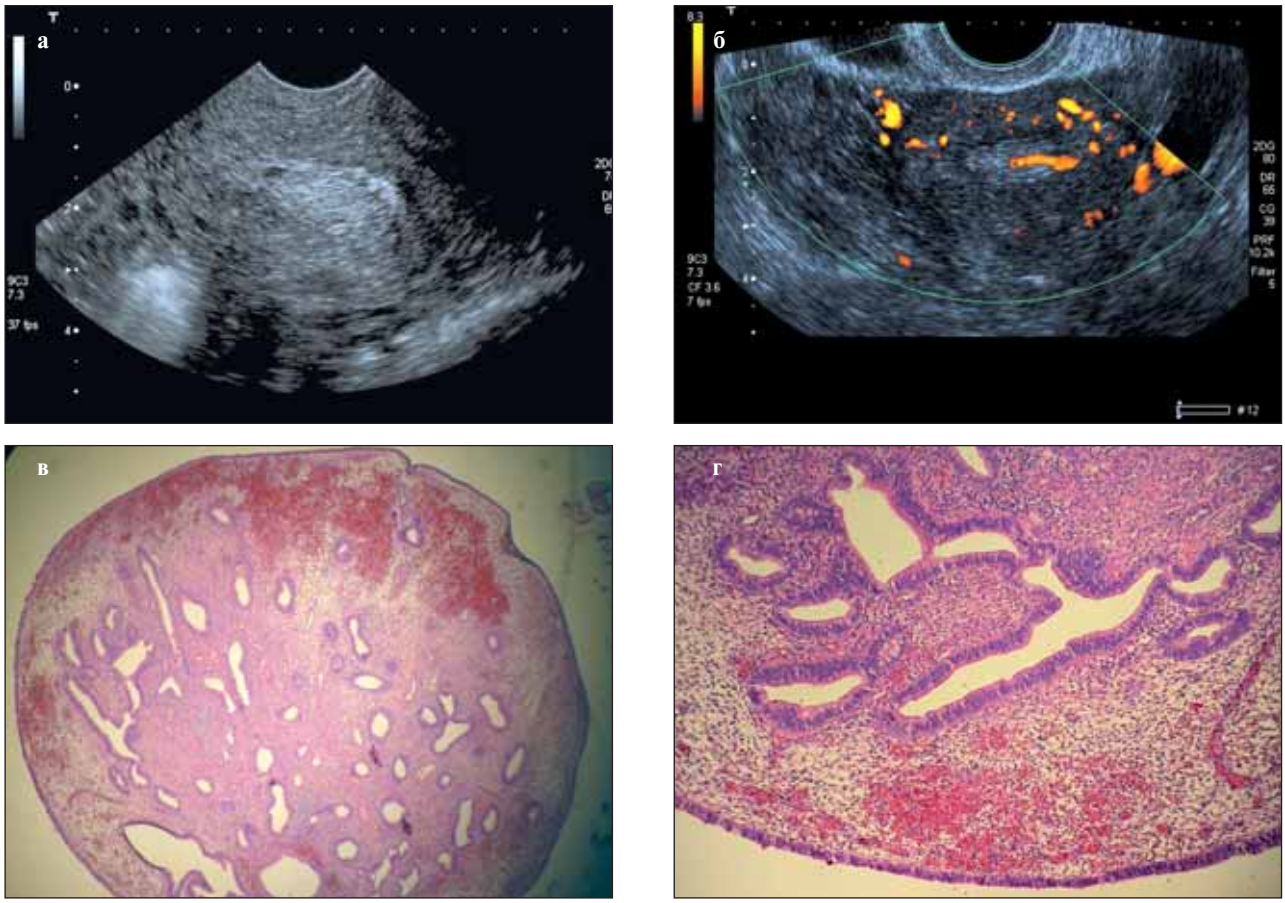

Рис. 6. *Железисто-фиброзный полип эндометрия на фоне приема тамоксифена: а, б – ультразвуковые томограммы в продольной (а) и поперечной (б) плоскостях; в, г – окраска гематоксилином и эозином, ув. 60 (в) и ув. 200 (г); железы кистозно расширены или неправильной формы, располагаются среди фиброзной стромы с выраженными сосудами. Характерно расположение длинника желез параллельно поверхностной выстилке полипа*

ний при гистологическом исследовании была подтверждена железисто-кистозная гиперплазия эндометрия, в 6,3% – железисто-фиброзный полип. Большинство эндометриальных полипов встречаются на фоне простой эндометриальной гиперплазии; тем не менее близлежащий эндометрий может быть также и атрофичным (рис. 6, *а, б*). Микроскопически полип характеризуется фрагментарной перигландулярной конденсацией стромальных клеток, пролиферативной активностью эпителиальных и стромальных клеток и смешанной эпителиальной метаплазией, включая сквамозную, трубную и муцинозную метаплазию (см. рис. 6, *в, г*). Существование этих трех микроскопических признаков в одном полипе у женщин, не принимающих тамоксифен, нехарактерно.

Как уже было сказано, в большинстве наблюдений ультразвуковые заключения оказались ложноположительными, при этом гистологическое исследование материала, полученного при выскабливании полости матки, выявило у этих пациенток следующую патологию: клетки эндометрия индифферентно-маточного типа; железистая гиперплазия или пролиферирующий эндометрий в постменопаузе; железисто-фиброзный полип; эндометрий с признаками секреции; дистрофия или кистозная атрофия эндометрия; метаплазия эпителия эндометрия в многослойный плоский с лимфоплазмоцитарной инфильтрацией; регенерирующий эндометрий; карцинома *in situ* эндометрия.

Высокий процент ложноположительных и ложноотрицательных результатов УЗИ объясняется своеобразными морфологическими изменениями, происходящими в эндометрии под воздействием тамоксифена.

Результаты УЗИ показали, что тамоксифен вызывает утолщение эндометрия ТЭ с признаками, подобными «швейцарскому сыру» (рис. 7, *а, б*). Этим изменениям при гистологическом исследовании макроскопически соответствуют множественные интраэндометриальные кисты различных размеров, микроскопически – кистозно-гландулярная дилатация и стромальный отек (см. рис. 7, *в, г*).

K. McGonigle и соавт. [4] сделали заключение, что утолщение эндометрия наблюдается уже через 6 мес и изменения остаются стабильными даже после 1–3 лет использования тамоксифена.

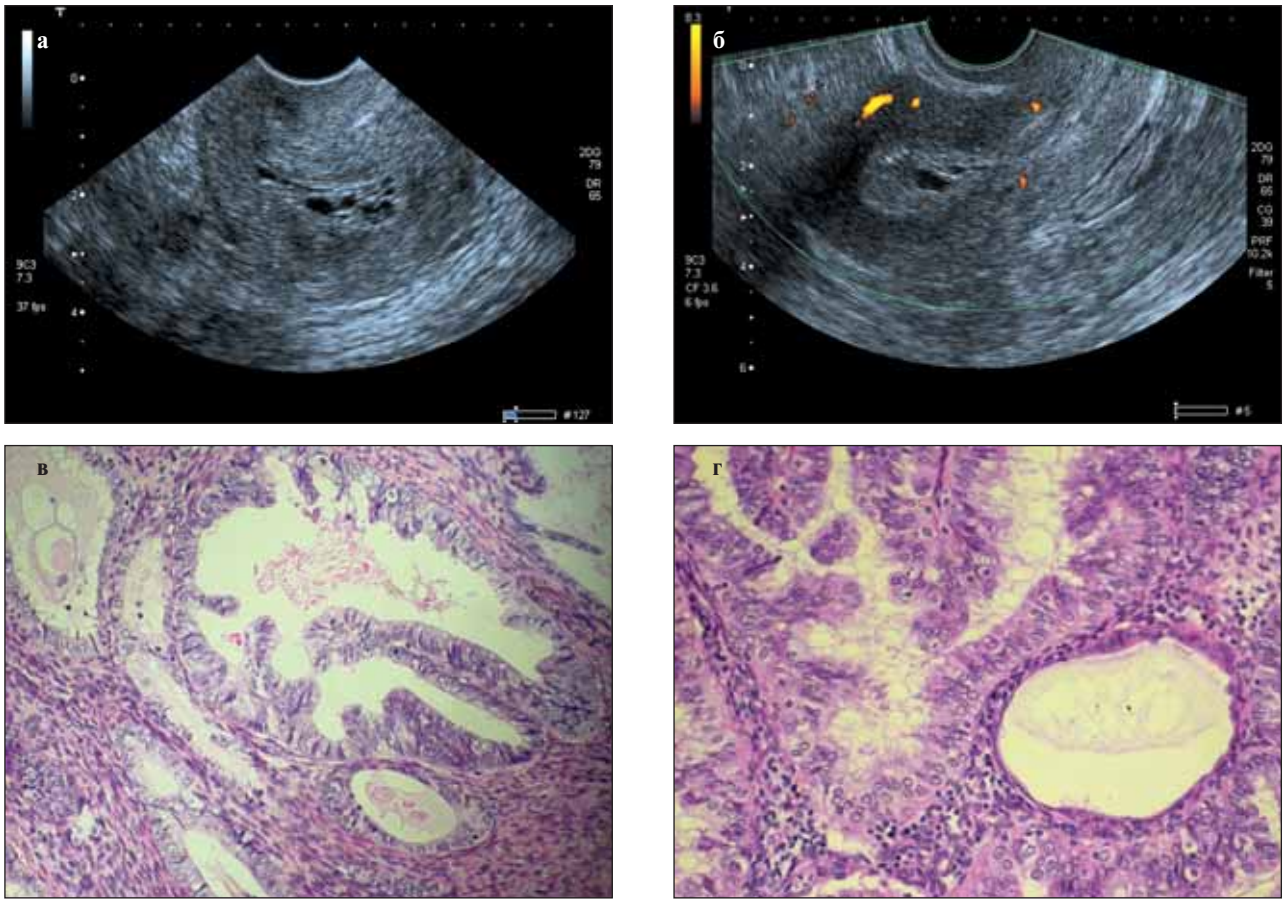

Рис. 7. *Гиперплазия эндометрия (сложная). Кистозно-гландулярная дилатация и стромальный отек: а, б – ультразвуковые томограммы матки, выполненные в продольной плоскости; в, г – окраска гематоксилином и эозином*

C. Love и соавт. [5] подтвердили, что утолщение эндометрия, измеренное при ТВУЗИ, соответствует длительности приема тамоксифена и ТЭ возвращается к норме при отмене препарата. По мнению Е.А. Булгатовой и соавт. [1], специфичность ТВУЗИ при дифференциальной диагностике патологии эндометрия достаточно низкая.

Дополнительное изучение кровотока в эндометрии с помощью допплеровского исследования не выявило специфических изменений. Тамоксифен индуцирует значительное уменьшение сопротивления кровотоку в эндометриальной и субэндометриальной сосудистой сети вне зависимости от наличия или отсутствия патологии эндометрия. Это, вероятно, обусловлено дилатацией существующего сосудистого ложа.

Как показали наши наблюдения, ТВУЗИ не позволяет достоверно дифференцировать железисто-кистозный полип, потенциально содержащий рак, и клинически незначительные железисто-кистозные изменения в эндометриальной строме. Возможно, следует согласиться с мнением, что слепое взятие материала из эндометрия при раздельном диагностическом выскабливании имеет серьезные ограничения в исследовании утолщения эндометрия, поскольку полипы и локальные изменения эндометрия в данном случае легко пропустить. Поэтому Т.А. Моцкобили [2] указывает, что гистероскопия с последующим гистологическим исследованием полученного материала целесообразна у женщин, у которых при УЗИ выявлен аномальный эндометрий. Как утверждают ряд авторов, необходима строгая оценка с помощью гистероскопии с направленным взятием материала [2]. В случае псевдополипоидного железисто-кистозного эндометрия при гистероскопии выявляется гладкий белый, но гиперваскуляризированный эндометрий с множественными отдельными бугорками. В соответствии с морфологической корреляцией эти бугорки состоят из тонкого атрофичного эндометрия, приподнятого кистозно дилатированной железой с отечной окружающей стромой. Гистологически этот эндометрий обычно демонстрирует перигландулярную конденсацию стромальных клеток, эпителиальную метаплазию и пролиферативную активность, иногда с различной степенью цитологической атипии.

Обсуждение

Различия в содержании рецепторов эстрогенов и прогестерона в ткани РМЖ и РЭ, а также в уровне пролиферативной активности, возможно, определяют и различный эффект тамоксифена на

Алгоритм эхографического контроля за состоянием эндометрия у женщин в постменопаузе при отсутствии симптомов (Consensus Meeting, Brussels; 1997)

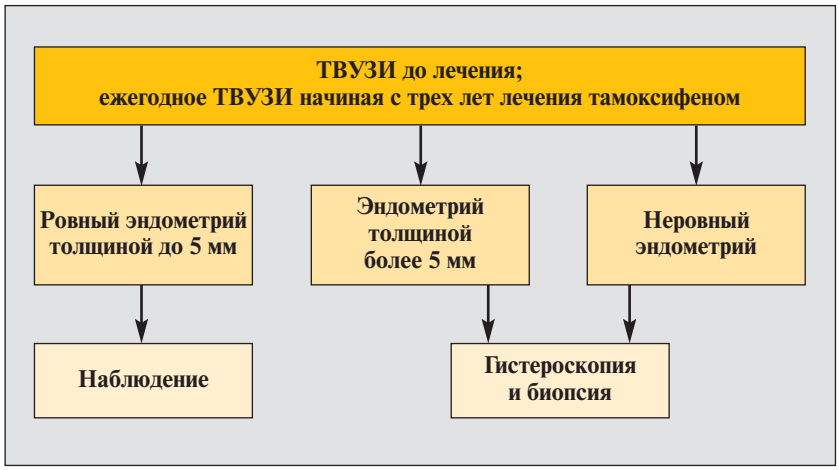

опухоли молочной железы и эндометрий [6].

По имеющимся сведениям, при увеличении периода наблюдения после 5 лет относительный риск РЭ возрастает в 6,4 раза [7]. В то же время проведенные различными авторами исследования, выявившие высокую частоту гиперпластических процессов эндометрия у больных РМЖ, принимающих тамоксифен, представляются небезупречными, так как в них отсутствуют сведения об исходном состоянии эндометрия перед назначением адъювантной гормонотерапии, а заключение о канцерогенном эффекте тамоксифена выглядит слишком категоричным [8].

По нашим данным, при длительном приеме тамоксифена возможно развитие кистозной атрофии, железисто-кистозных полипов, гиперплазии эндометрия, РЭ и другой патологии гениталий почти у одной трети больных РМЖ.

В исследованиях K. McGonigl и соавт. [4] и C. Love и соавт. [5] отмечена тесная связь между тотальной (кумулятивной) дозой принятого тамоксифена и появлением доброкачественных гиперпластических изменений эндометрия. Эта связь была позже подтверждена и для РЭ, в связи с чем было предложено активное ежегодное ультразвуковое наблюдение за больными РМЖ, принимающими тамоксифен (см. схему) [2, 4, 5].

Обобщая вышеизложенное, хотелось бы подчеркнуть следующее:

— тамоксифен вызывает стромальные изменения в эндометрии уже через 6 мес после начала приема, обусловливая ложноположительные результаты УЗИ;

— заболеваемость эндометриальной патологией связана с продолжительностью приема тамоксифена;

— у большинства женщин в постменопаузе, не имеющих симптомов, возможно, уже имеется доброкачественная патология эндометрия до начала приема тамоксифена; в связи с этим до начала лечения тамоксифеном необходимо производить ТВУЗИ малого таза;

— при выявлении ультразвуковым методом утолщения эндометрия до 0,8–1,0 см рекомендуется производить гистероскопию с биопсией.

Несмотря на низкую специфичность УЗТ при дифференциальной диагностике патологии эндометрия, развившейся на фоне приема тамоксифена, она остается самым доступным и легко выполнимым исследованием. Следовательно, эхографию по-прежнему следует считать ведущим методом ранней диаг-

РЕКОМЕНДУЕМАЯ ЛИТЕРАТУРА

1. Булгатова Е.А. Оценка состояния эндометрия у больных раком молочной железы, длительно принимающих тамоксифен. С.-Пб.; 2003.
2. Моцкобили Т.А. Возможности сонографии и гистероскопии в диагностике патологических процессов эндометрия у больных раком молочной железы на фоне длительной антиэстрогенной терапии. Автореф. дис. ... канд. мед. наук. М.; 2003.
3. Бохман Я.В. Руководство по онкогинекологии. Л.: Медицина; 1989.
4. McGonigl K.F., Marx H.F., Morgan R.J. et al. Uterine effects of tamoxifen: a prospective study. Gynecol Oncol 1999;74:324(abstr 33).
5. Love C.D.B., Muir B.B., Scrimgeour J.B. et al. Investigation of endometrial abnormalities in asymptomatic women treated with tamoxifen and an evaluation of the role of endometrial screening. J Clin Oncol 1999;17:2050—4.
6. Gottardis M.M., Robinson S.P., Satyaswaroop P., Jordan V.C. Contrasting action of tamoxifen on endometrial and breast tumor growth in the athymic mouse. Cancer Res 1988;48:812—5.
7. Fornander T., Cedermark B., Mattson A. et al. Adjuvant tamoxifen in early breast cancer:occurence of new primary cancer. Lancet 1990;2:117—28.
8. Assikis V.J., Heren P., Jordan V.C. A realistic clinical perspective of tamoxifen and endometrial carcinogenesis. Eur J Cancer 1996;32A:1464—76.
9. Гарин А.М. Принципы и возможности современной эндокринной терапии опухолей. М.; 2000.
10. Берштейн Л.М. Гормональный канцерогенез. С.-Пб.; 2000.
11. Бурдина Л.М. Клинико-рентгенологические особенности заболеваний молочных желез у гинекологических больных репродуктивного возраста с нейроэндокринной патологией. Автореф. дис. ... докт. мед. наук. М.; 1993.
12. Лечение доброкачественных и злокачественных заболеваний молочной железы. Под ред. В.П. Летягина, И.В. Высоцкой, А.А. Легкова и др. М.; 1997.
13. Пихут П.М. Доброкачественные заболевания и рак молочной железы. Автореф. дис. ... докт. мед. наук. М.; 1995.

МЕСТО ИММУНОМОДУЛЯТОРОВ В ТЕРАПИИ РАКА МОЛОЧНОЙ ЖЕЛЕЗЫ

Е.В. Артамонова
РОНЦ им. Н.Н. Блохина РАМН, Москва

Многоклеточные организмы, состоящие более чем из 10 млн делящихся клеток, могли возникнуть и эволюционировать при одном обязательном условии — наличии специальной системы распознавания и элиминации соматических мутаций (Р.В. Петров, 1987). Именно поэтому основной задачей иммунной системы является не только и не столько защита организма от инфекций и противостояние другим внешним факторам, сколько обеспечение многоклеточности с помощью контроля за спонтанными мутациями. Таким образом, фактор иммунодепрессии играет важнейшую роль в развитии опухолей (теория «иммунологического надзора» Бернета, значительно расширенная и дополненная современными исследованиями естественной противоопухолевой резистентности).

Одним из важных факторов появления и дальнейшей прогрессии опухоли является ускользание опухолевых клеток от надзора иммунной системы. Из доказанных механизмов «ускользания» А.А. Ярилин [1] приводит следующие:

— утрата опухолевыми клетками некоторых типов молекул главного комплекса гистосовместимости (HLA) 1-го класса, необходимых для распознавания антигенных пептидов опухолевых клеток цитотоксическими Т-лимфоцитами (применительно к раку молочной железы — РМЖ — этот механизм подробно изучен Н.Н. Тупицыным [2]);

— отсутствие экспрессии на опухолевых клетках кофакторных молекул CD80 (B7-1) и CD86 (B7-2), которые разпознаются корецептором CD28. Без сигнала, поступающего с корецептора, вместо активации развивается анергия Т-лимфоцитов;

— индукция опухолевым антигеном образования антител, «защищающих» злокачественные клетки от действия цитотоксических Т-лимфоцитов;

— выделение опухолевыми клетками растворимых форм мембранных антигенов или синтез секреторных вариантов антигенов, «перехватывающих» эффекторы иммунной системы;

— отбор тех вариантов мутаций, на которые факторы специфической защиты не реагируют.

В целом выделяют следующие различные отклонения в системе иммунного надзора (Klein, 1975):

— недостаточность распознавания ассоциированных с опухолью специфических антигенов;

— иммунологическая толерантность;

— ускользание опухоли от иммунного ответа;

— иммунный дефицит хозяина;

— неправильное функционирование эффекторных механизмов иммунного ответа.

Не менее важным, особенно с точки зрения планирования иммунотерапевтических мероприятий у каждого конкретного больного, является установление варианта элиминационного дефицита иммунной системы, который может быть относительным (количество мутированных клеток превышает элиминационные возможности иммунной системы) или абсолютным, когда нарушается функционирование самой иммунной системы [3]. Так, развитие опухолевого процесса с определенно установленным канцерогеном чаще обусловлено относительным элиминационным дефицитом иммунной системы. Появление спонтанных опухолей на фоне неизмененных количественных и качественных параметров иммунной системы (что встречается достаточно часто) связано, вероятно, с механизмами ускользания опухолевых клеток от иммунного надзора. Спонтанные опухоли на фоне нарушенных характеристик иммунного статуса могут свидетельствовать о наличии абсолютного элиминационного дефицита.

В настоящее время иммунный статус исследуется с помощью панели моноклональных антител (МКА) к дифференцировочным антигенам иммунокомпетентных клеток и ряда тестов, определяющих их функциональную активность [4]. Оцениваются нарушения в соотношении иммунорегуляторных субпопуляций Т-лимфоцитов, уменьшение количества и снижение функциональной активности естественных киллеров [5]. Особый интерес в качестве показателей прогноза представляют антигены CD50 (ICAM-3) и CD95 (Fas/APO-1). Дополнительным методом может являться исследование количества, субпопуляционного состава и функциональной активности инфильтрирующих опухоль лимфоцитов [6]. В последние годы проявляется повышенный интерес к исследованию гуморального противоопухолевого иммунитета у больных РМЖ [7].

Задачами иммунотерапии в онкологии являются:

— «базисная» иммунотерапия опухолей с целью получения непосредственного противоопухолевого эффекта;

— снижение побочных эффектов традиционной противоопухолевой терапии: лечение миелосупрессии, иммуносупрессии, коррекция общетоксического действия, антиоксидантный эффект;

— профилактика рецидивов опухоли;

— профилактика и лечение сопутствующих инфекционных осложнений.

К современным методам биотерапии, используемым в онкологии, относятся:

— активная иммунотерапия с применением клеточных (аутологичных и аллогенных) и неклеточных (ганглиозиды, белки теплового шока, ДНК, рекомбинантные пептиды) вакцин;

— пассивная иммунотерапия — клеточная (LAK, TIL, терапия сенсибилизированными лимфоцитами, дендритными и стволовыми клетками, миеломинитрансплантация), цитокинотерапия (ИЛ-2, 4, 10, 12; ФНО);

— химиоиммунотерапия;

— генотерапия, т.е. введение в клетку различных генов (апоптоза, интерлейкинов, костимулирующих молекул B7, молекул HLA) или применение антисенсных олигонуклеотидов;

— блокада иммуносупрессивных факторов (блокаторы VEGF, антитела к ИЛ-6).

По своей направленности Б.В. Пинегин и Р.М. Хаитов [8] различают следующие виды воздействия на иммунную систему иммунотропных лекарственных средств (ИТЛС):

— иммуномодулирующее, при котором уровень нормально функционирующих звеньев иммунной системы не меняется или колеблется в нормальных пределах, а дефектно функционирующие звенья как при различных иммунодефицитах вторичного характера, так и при гиперэргических иммунопатологических состояниях возвращаются к нормальному уровню функционирования;

— иммунодепрессивное — угнетающее активность различных звеньев иммунной системы;

— иммуностимулирующее — повышающее активность как поврежденных (депрессивных), так и неповрежденных звеньев иммунной системы.

Наиболее оптимальным в онкологической практике является применение иммуномодуляторов (ИМ), которые в терапевтических дозах восстанавливают функции иммунной системы (эффективную иммунную защиту).

Существует две классификации ИТЛС: по происхождению и по механизму действия. По происхождению все ИТЛС подразделяют на экзогенные, эндогенные и химически чистые [8].

В подавляющем большинстве первые — это вещества микробного (в основном бактериального или грибкового) происхождения. В настоящее время в распоряжении иммунологов имеется достаточно большое число таких препаратов, включая пирогенал, рибомунил, нуклеинат натрия, лактолен и др. К ИТЛС эндогенного происхождения относятся иммунорегуляторные пептиды (Т-активин, миелопид, тимоген и др.) и цитокины, включая рекомбинантные цитокины и колониестимулирующие факторы, с успехом применяемые у онкологических больных. В третью группу включены синтетические аналоги препаратов первых двух групп, а также вещества, полученные в результате направленного химического синтеза, например полиэлектролиты, полиоксидоний и др. Иммуномодуляторной активностью обладают и препараты на основе природных факторов (экстракты растений и т.д.).

Необходимость применения ИМ в онкологии связана не только с патогенетическими особенностями заболеваний, но и с методами их лечения: химио- и лучевая терапия, а также любые оперативные вмешательства индуцируют или усугубляют вторичную иммунную недостаточность.

По механизму действия можно выделить ИМ с преимущественным воздействием на Т-, В-системы иммунитета и фагоцитоз. Следует иметь в виду, что любой ИМ, преимущественно влияющий на фагоцитоз, гуморальный или клеточный иммунитет, помимо действия на этот компонент иммунитета будет оказывать в той или иной степени эффект и на другие компоненты иммунной системы.

В настоящее время свыше 40 препаратов, обладающих иммуномодулирующими свойствами, разрешены к применению в России; это в основном цитокины, препараты тимуса и синтетические препараты.

Широко внедрены в клиническую практику α-, β- и γ-интерфероны — низкомолекулярные белки глобулиновой природы, обладающие противовирусным, антипролиферативным и иммуномодулирующим (по типу цитокинов) действием. Выделяют препараты первого поколения (человеческий лейкоцитарный интерферон) и рекомбинантные интерфероны — отечественные (интераль, липинт, гриппферон, виферон, кипферон, инфагель, интерген) и зарубежные, зарегистрированные в России (эгиферон, вэллферон, авонекс, реальдирон, пегинтрон, интрон А, ребиф, роферон).

Имеются данные о применении интерлейкинов (в частности, ронколейкина) не только в случае опухолей, чувствительных к иммунотерапии (меланома, почечно-клеточный рак и др.), но и с целью иммунокоррекции при комплексном лечении онкологических больных с неиммуночувствительными опухолями [9]. Аналогичные данные получены и в отношении комплексных цитокинных препаратов, к которым относится лейкинферон.

Наиболее целесообразно назначать ИМ при вторичных иммунодефицитах, проявляющихся в виде хронических, вялотекущих, рецидивирующих инфекционно-воспалительных процессов любой локализации. Наличие таких процессов говорит о существовании в иммунной системе того или иного дефекта и, следовательно, служит основанием для назначения ИМ, которые, как правило, применяются в комплексной терапии одновременно с антибиотиками, противовирусными или противогрибковыми средствами. Целесообразно раннее применение ИМ — с первого дня назначения этиотропных химиотерапевтических средств. Препаратом первого выбора при

вторичных иммунодефицитах является отечественный высокоэффективный ИМ последнего поколения полиоксидоний. Лечение ИМ желательно проводить под контролем параметров иммунной системы.

РМЖ — самое распространенное злокачественное новообразование у женщин в экономически развитых странах, включая и Россию. Социальное значение этой формы рака настолько велико, что исследования по данной проблеме занимают одно из ведущих мест в онкологической науке.

Проведенные при РМЖ иммуногистохимические исследования показали, что злокачественные клетки не менее чем в 50% случаев утрачивают молекулы HLA. Это, в свою очередь, приводит к нарушениям в процессах иммунного распознавания и элиминации опухолевых клеток и проявляется снижением инфильтрации опухоли субпопуляциями лимфоцитов, а для некоторых групп пациенток и ухудшением выживаемости после радикального лечения [10].

Несмотря на то что РМЖ характеризуется экспрессией целого ряда опухольассоциированных антигенов (MUC1, РЭА, гиперэкспрессия рецепторов факторов роста и т.д.) в сочетании с различными нарушениями иммунного статуса, ИМ в настоящее время не входят в стандарты лечения данного заболевания, так как не решают основных задач по получению непосредственного противоопухолевого эффекта или профилактике рецидивов опухоли. Тем не менее препараты данного класса могут оказаться чрезвычайно полезными для снижения побочных эффектов традиционной противоопухолевой терапии и для профилактики и лечения сопутствующих инфекционных осложнений.

Известно, что не менее 80—90% женщин с операбельным РМЖ нуждаются в проведении адъювантной химиотерапии, сопровождающейся целым рядом существенных побочных эффектов. Неуклонный рост числа органосохраняющих операций приводит к увеличению контингента больных, которым показана послеоперационная лучевая терапия. Поскольку и химио-, и лучевую терапию необходимо начинать в определенные сроки после операции, интенсивное адъювантное лечение нередко приводит к выраженной токсичности, увеличению интервалов между курсами лечения и сокращению их числа. Поэтому в настоящее время широко ведется поиск средств, снижающих частоту побочных эффектов и помогающих провести запланированную терапию в полном объеме.

Одним из таких препаратов является полиоксидоний — сополимер N-окси-1,4-этиленпиперазина и (N-карбокси)-1,4-этиленпиперазиния бромида, обладающий иммуностимулирующим, детоксицирующим, мембраностабилизирующим и антиоксидантным действием [11].

В отделении изучения новых противоопухолевых лекарств НИИ КО РОНЦ им. Н.Н. Блохина под руководством проф. Л.В. Манзюк проведено рандомизированное исследование по изучению влияния полиоксидония на переносимость послеоперационной химио- или химиолучевой терапии у больных РМЖ. Пациентки, которым после радикальной операции проводили адъювантную химиотерапию по схеме FAC (4 курса в стандартных дозах с интервалом 3 нед) ± лучевую терапию на область молочной железы и зоны регионарного метастазирования ± лучевую кастрацию, были рандомизированы на 2 группы методом блоковой рандомизации. В 1-й группе (n=31) в интервалах между курсами FAC применяли полиоксидоний по 6 мг внутримышечно через день всего 9 инъекций с 3-го по 19-й дни цикла. 2-я группа (n=31) была контрольной.

Интенсивность проводимого лечения была несколько большей в группе с полиоксидонием по сравнению с контрольной: комплексное лечение (операция + химиотерапия + лучевая терапия) получили 48,4% (15 из 31) и 35,5% (11 из 31) пациенток соответственно, комбинированное (операция + химиотерапия) — 51,6% (16 из 31) и 64,5% (20 из 31) соответственно (p<0,05). Несмотря на это, среднее число лейкоцитов перед 3-м курсом химиотерапии (а лучевая терапия проводилась параллельно с лекарственным лечением и заканчивалась за 7—10 дней до 3-го курса FAC) было достоверно выше с группе с полиоксидонием (4333,3±481,7) по сравнению с контрольной (3133,3±300,0; p=0,046). Применение полиоксидония существенно не влияло на «плотность дозы» химиопрепаратов, однако достоверно снижало частоту инфекционных осложнений у указанной категории пациенток. У больных с исходно сниженными показателями иммунного статуса полиоксидоний обеспечивал нормализацию содержания CD3+ и CD4+ и CD16+ лимфоцитов. Побочных эффектов самого полиоксидония выявлено не было [12]. Отмечено положительное влияние препарата на качество жизни больных [13].

Еще одним перспективным для практической онкологии препаратом может оказаться ликопид — препарат мурамилдипептидного ряда, который является синтетическим аналогом универсального фрагмента бактериальных клеточных стенок — глюкозаминилмурамилдипептида. Главной мишенью ликопида в организме являются клетки моноцитарно-макрофагальной системы, стимулируя которые ликопид запускает все звенья антибактериальной и противовирусной иммунной защиты организма: фагоцитоз, цитотоксическую активность макрофагов, естественных киллеров и Т-лимфоцитов, а также гуморальный иммунитет [14, 15].

Галавит — производное аминофталгидразида, воздействует на функционально-метаболическую активность макрофагов, опосредованно влияя на гуморальное звено иммунитета, пролиферацию Т-лимфоцитов, активность естественных киллеров, синтез α- и γ-интерферонов. Л.И. Коробкова и соавт. [16] оценили эффективность проведения полихимиотерапии

по схеме FAC у больных диссеминированным РМЖ на фоне приема галавита. В рандомизированном двойном слепом плацебоконтролируемом исследовании было показано, что применение препарата приводит к улучшению иммунного статуса и повышению качества жизни пациенток.

М.Е. Абрамов и соавт. [17] изучили ингарон (γ-интерферон) в сочетании с химиотерапией в лечении онкологических больных. В исследуемую группу входили в том числе и больные диссеминированным РМЖ, которым проводилась полихимиотерапия по схеме FAC. Ингарон вводили по 500 тыс. ЕД подкожно ежедневно в течение 5 дней до начала химиотерапии, затем — в той же дозе 3 раза в неделю в течение 3-недельного интервала между курсами. Показано улучшение иммунологических показателей в процессе проведения химиоиммунотерапии. Кроме того, авторы делают вывод, что полученные данные могут свидетельствовать о важной роли ингарона в повышении результативности химиотерапии при злокачественных опухолях.

Имеются сообщения об использовании ИМ дерината (натриевой соли двухспиральной высокоочищенной деполимеризованной нативной дезоксирибонуклеиновой кислоты с молекулярной массой 270—500 кД) для коррекции миелосупрессии во время проведения химиолучевой терапии у онкологических больных. Иммуномодулирующее действие дерината проявляется в увеличении количества Т-лимфоцитов, NK-клеток, воздействии на гуморальное звено иммунитета, повышении адгезии, а также увеличении числа и активности нейтрофилов и макрофагов [18]. Показано, что применение дерината по окончании комплексной терапии РМЖ приводит к восстановлению числа лейкоцитов и нормализации исходно сниженных иммунологических показателей [19].

Контроль за миелосупрессией, развивающейся при проведении специфического цитостатического лечения, обеспечивает применение колониестимулирующих факторов (нейпоген, граноцит, отечественный препарат лейкостим). Использование этих лекарственных агентов позволяет существенно снизить частоту нейтропении III—IV степени, повысить «плотность дозы» и интенсифицировать режим химиотерапии.

Таким образом, самым сложным вопросом при исследовании эффективности применения ИМ является правильная оценка целесообразности назначения иммунокорригирующего лечения и его эффективности. Очевидно, что прогрессирующая опухоль вызывает серьезные изменения в иммунном ответе. Эти изменения усугубляются проводимой химио- или лучевой терапией, и с этих позиций включение ИМ в комплекс лечения онкологических больных является оправданным. В то же время, по мнению З.Г. Кадагидзе, целесообразность иммунореабилитационных мероприятий в настоящее время требует четких обоснований:

— у больного должны быть выявлены стойкие нарушения функционирования различных звеньев иммунной системы;

— коррекция нарушений иммунитета должна проводиться с использованием препаратов, механизм действия которых хорошо изучен и направлен на стимуляцию именно подавленного звена иммунной системы;

— лечение необходимо проводить под строгим иммунологическим контролем.

ЛИТЕРАТУРА

1. Ярилин А.А. Основы иммунологии. М., Медицина; 1999.
2. Тупицын Н.Н. Иммунофенотип рака молочной железы. В кн.: Рак молочной железы. Под ред. Н.Е. Кушлинского, С.М. Портного, К.П. Лактионова. М., Изд-во РАМН; 2005. с. 174—96.
3. Михайленко А.А., Базанов Г.А., Покровский В.И., Коненков В.И. Профилактическая иммунология. М., Триада; 2004.
4. Применение проточной цитометрии для оценки функциональной активности иммунной системы человека. Пособие для врачей-лаборантов. М., ГНЦ РФ — институт иммунологии МЗ РФ; 2001.
5. Кадагидзе З.Г. Современные подходы к иммунотерапии опухолей. Новости прикладной иммунологии и аллергологии 2001;(5):12—5.
6. Артамонова Е.В. Роль иммунофенотипирования опухолевых клеток в диагностике и прогнозе рака молочной железы. Автореф. дис. ... докт. мед. наук. М.; 2003.
7. Гадецкая Н.А., Гривцова Л.Ю., Кадагидзе З.Г. и др. Субпопуляции В-лимфоцитов у больных раком молочной железы: Lec-специфические В-клетки. Маммология 2006;(2):63—7.
8. Пинегин Б.В., Хаитов Р.М. Иммуномодуляторы и некоторые аспекты их клинического применения. Клин мед 1996;(8):7—12.
9. Ронколейкин в онкологической практике (сборник статей). С.-Пб., Альтернативная полиграфия; 2003.
10. Летягин В.П., Тупицын Н.Н., Артамонова Е.В. Варианты иммунофенотипа рака молочной железы и их значение для прогноза. Материалы VII Российского онкологического конгресса. 25—27 ноября 2003 г. с. 18—21.
11. Отечественный иммуномодулятор «Полиоксидоний»: механизм действия и клиническое применение. Под ред. проф. Б.В. Пинегина, А.С. Сарафа. М., Константа.
12. Артамонова Е.В., Короткова О.В., Заботина Т.Н. и др. Результаты применения полиоксидония у больных раком молочной железы. Рос биотерапевт журн 2005;4(1):96—7.
13. Комарова Л.Е., Манзюк Л.В., Артамонова Е.В. и др. Влияние иммуномодулятора «Полиоксидоний» на качество жизни больных раком молочной железы, получающих адъювантную химиотерапию. Рос биотерапевт журн 2004;3(3):72—7.
14. Пинегин Б.В., Ханукова Л.М., Рабинович О.Ф., Андронова Т.М. Новые аспекты клинического применения ликопида при заболеваниях, связанных с нарушениями иммунитета. Мед иммунол 1999;(3—4):127—8.
15. Хаитов Р.М., Пинегин Б.В. Вторичные иммунодефициты: клиника, диагностика, лечение. М., Иммунология; 1999. с. 14—7.
16. Коробкова Л.И., Вельшер Л.З., Германов А.Б. и др. Роль иммуномодулятора галавит в онкологической и хирургической практике. Рос биотерапевт журн 2004;3(3):87—92.
17. Абрамов М.Е., Кадагидзе З.Г., Славина Е.Г. и др. Ингарон (интерферон-гамма) в сочетании с химиотерапией в лечении онкологических больных. Фарматека 2006;(11):38—42.
18. Каплина Э.Н., Вайнберг Ю.П. Деринат — природный иммуномодулятор для детей и взрослых. М., Научная книга; 2005.
19. Шардаков В.И. Применение дерината в лечении онкологических больных. Рос биотерапевт журн 2006;5(1):7.

СКЛЕРОЗИРУЮЩАЯСЯ ЭПИТЕЛИОИДНАЯ ФИБРОСАРКОМА МОЛОЧНОЙ ЖЕЛЕЗЫ. ОПИСАНИЕ СЛУЧАЯ

Я.В. Вишневская, В.Д. Ермилова, Е.А. Смирнова, Н.А. Савелов
РОНЦ им. Н.Н. Блохина РАМН, Москва

SCLEROSING EPITHELIOID FIBROSARCOMA OF THE BREAST: DESCRIPTION OF A CASE

Ya.V. Vishnevskaya, V.D. Yermilova, Ye.A. Smirnova, N.A. Savelov
N.N.Blokhin Russian Cancer Research Center, Russian Academy of Medical Sciences

Sclerosing epitheliloid fibrosarcoma (SEF) is a very rare type of a soft tissue tumor. The paper describes a case of SEF of the breast, kidney, and soft tissue of the anterior abdominal in a 37-year-old female. Histological, immunohistochemical, and electron microscopic findings and their comparison with the data available in the literature have confirmed the presence of this pathology in the patients.

Склерозирующаяся эпителиоидная фибросаркома (СЭФ) – очень редкий вариант фибросаркомы мягких тканей. Состоит из эпителиоидных опухолевых клеток, формирующих гнездные скопления или цепочки, «замурованные» в склерозированном коллагеновом матриксе, по гистологическому строению напоминая недифференцированную карциному или лимфому.

Впервые СЭФ описали J.M. Meis-Kindblom и соавт. [1] в 1995 г., сообщив о 25 случаях данной опухоли. За 10 лет, прошедших с тех пор, появилась дополнительная информация приблизительно еще о 25 случаях [2–7].

СЭФ встречается в любом возрасте (средний возраст равен 45 годам), одинаково часто у лиц мужского и женского пола [8]. В большинстве случаев опухолевый узел локализовался в мягких тканях нижних конечностей и туловища, реже – в верхних конечностях, мягких тканях головы и шеи. Метастазы встречались чаще всего в костях [1, 2]. Приблизительно в трети случаев больные отмечали быстрый рост опухоли и болезненность. Размеры новообразования колебались от 2 до 22 см, медиана равна 7–10 см [1, 2], при этом оно обычно хорошо отграничено от окружающих тканей, имеет вид дольчатого или многоузлового образования плотной консистенции серовато-белого цвета [8]. В опухоли могут встречаться участки слизеобразования, редко – некрозы, формирование кист, отложения кальцинатов [1].

Гистология. При микроскопии выявляются небольшие эпителиоидные клетки, формирующие тяжи, цепочки, трабекулы, расположенные среди полей гиалинизированой соединительной ткани, напоминающей рубцовую, а также среди тонких коллагеновых и фиброзных волокон. Реже строма опухоли представлена малоклеточными миксоидными зонами с формированием дегенеративных миксоидных кист, фокусами метаплазии с очагами остеогенеза, отложениями солей кальция. В СЭФ часто наблюдается гемангиоперецитоподобная васкуляризация.

Иммуногистохимия. По данным литературы, в опухолевых клетках определяется положительная экспрессия виментина, может быть фокальная экспрессия эпителиального мембранного антигена, протеина S-100, еще реже могут экспрессироваться цитокератины, тогда как не выявляется экспрессия CD34, лейкоцитарных маркеров, HMB45, CD68, десмина, GFAP, TP53 [1, 8].

Электронная микроскопия. В опухолевых клетках отмечаются ультрастраструктурные признаки, характерные для фибробластов – внутрицитоплазматические филаменты, хорошо развитый шероховатый эндоплазматический ретикулум, цистерны, лежащие параллельными рядами или формирующие концентрические фигуры, часть из которых расширена и заполнена мелкозернистой субстанцией [1, 2].

Генетика. При генетическом исследовании СЭФ у 14-летнего мальчика был выявлен комплексный кариотип с амплификацией 12q13 и 12q15, включая ген HMGIC. Такой же кариотип наблюдался в случаях фибросаркомы у взрослых [6, 9]. Другие случаи показали различия кариотипа с затруднениями Xq13, 6q15 и 22q13 [10].

Прогностические факторы. Более чем у 50% больных развивается один или несколько рецидивов, более чем у 40% возникают метастазы в течение

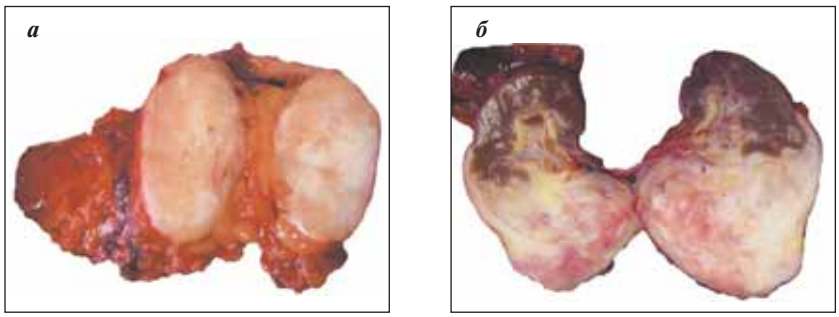

Рис. 1. *Макроскопический вид опухолевых узлов в молочной железе и почке. а – больший опухолевый узел в молочной железе (вид на разрезе); б – опухолевый узел в почке (вид на разрезе)*

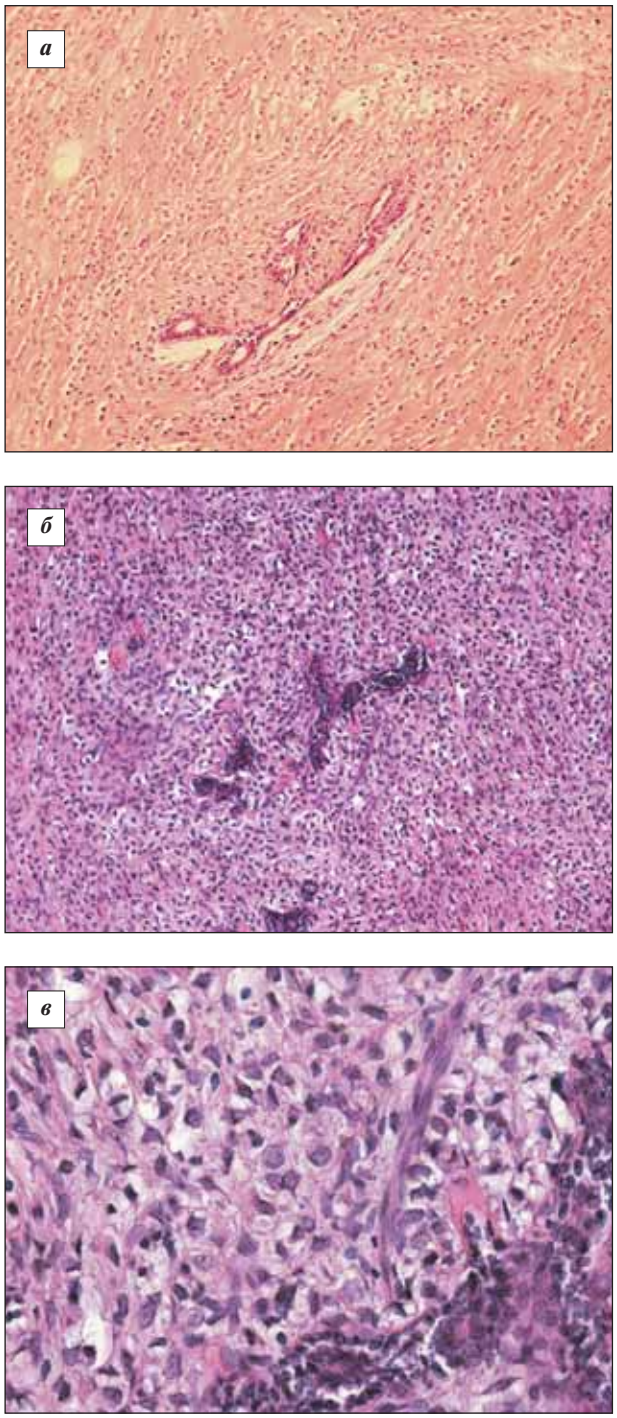

Рис. 2. *Микроскопический вид опухолевых узлов в молочной железе. Окраска гематоксилином и эозином, × 20 (а, б), × 40 (в). а – опухолевые клетки формируют тяжи и цепочки, лежащие в фиброзной и гиалинизированной строме вокруг атрофичных протоков и долек; б – опухолевые клетки формируют солидные структуры вокруг атрофичных протоков и долек; в – небольшие эпителиоиподобные клетки со светлой эозинофильной или оптически пустой цитоплазмой и довольно однотипными небольшими ядрами округло-овальной и полигональной формы*

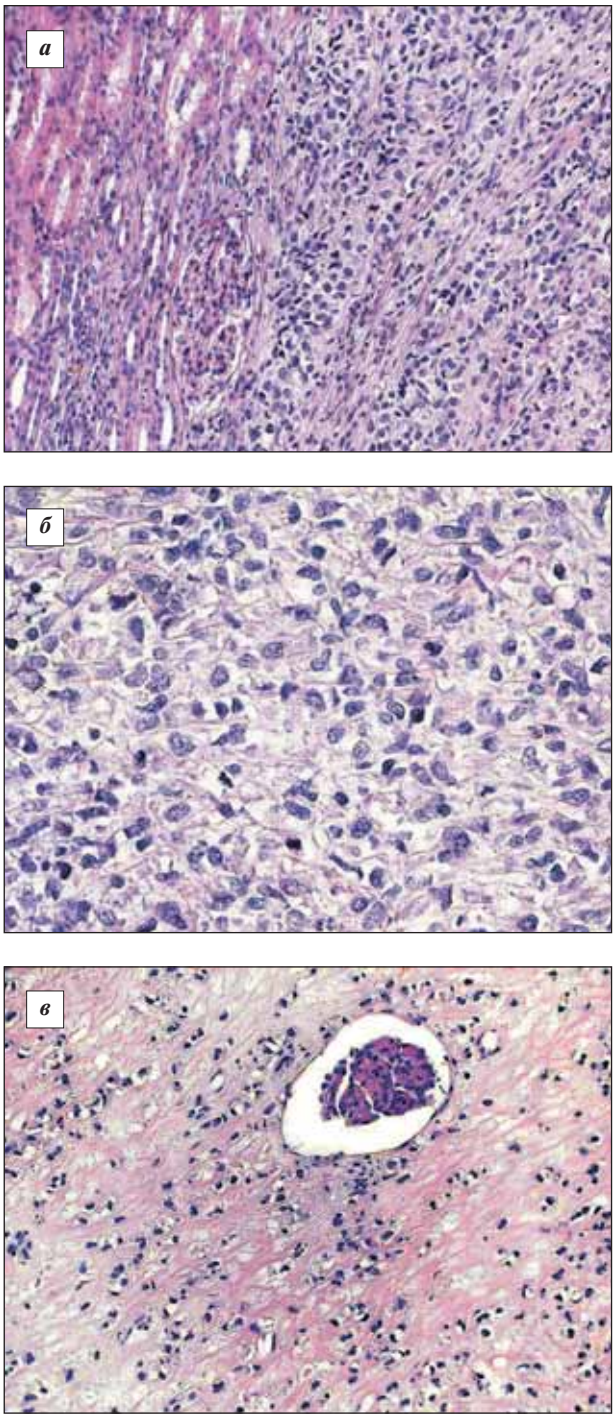

Рис. 3. *Микроскопический вид опухолевого узла в почке. Окраска гематоксилином и эозином, × 20 (а, б), × 40 (б). а – рост опухолевых клеток в почке; б – небольшие эпителиоиподобные клетки со светлой цитоплазмой и довольно однотипными небольшими ядрами; в – неизмененные клубочки «замурованы» в опухолевой ткани*

5—8 лет. Метастазы обычно наблюдаются в легких, плевре и костях. Через 11 лет половина наблюдаемых пациентов или умерли от данного заболевания, или имели продолженный рост, или рецидив болезни [1].

В данном сообщении представлен случай СЭФ у женщины 37 лет, наблюдавшейся в РОНЦ РАМН, у которой при поступлении были обнаружены новообразования в молочной железе, почке, мягких тканях передней брюшной стенки, костях. При core-биопсии молочной железы первоначально был выставлен диагноз дольковoго инфильтративного рака, но после им-

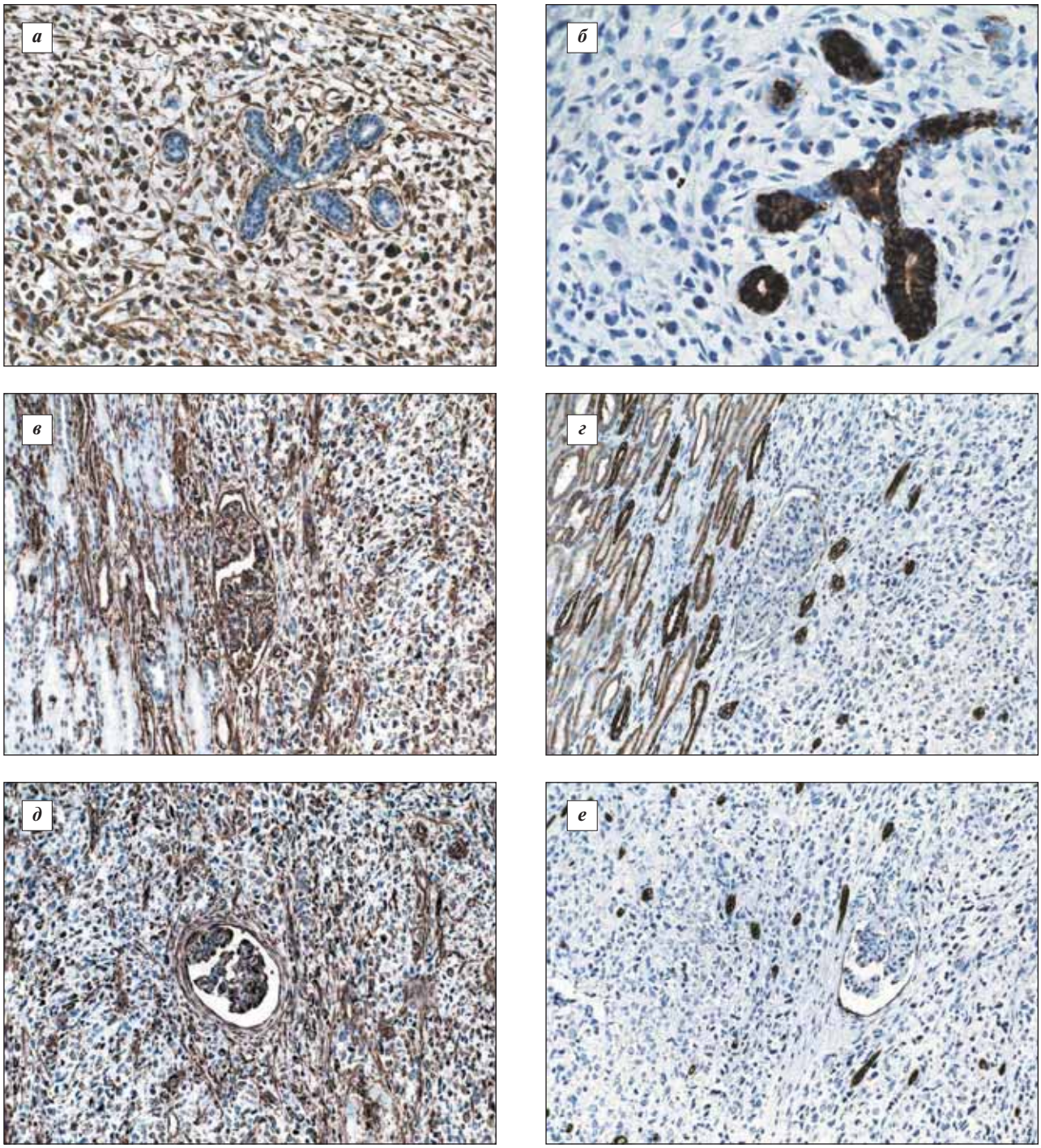

Рис. 4. *Иммуногистохимическое исследование СЭФ. а, в, д – экспрессия виментина в опухолевых клетках, растущих вокруг дольково-протоковой структуры молочной железы (а), в опухолевых клетках и стромальных структурах почки (в) и клубочках почки (д), ×20; б, г, е – экспрессия панкератина в эпителии дольково-протоковой структуры молочной железы (б, ×40), в эпителии канальцев почки (г, е, ×20), «замурованных» в опухолевой ткани (е), отсутствие реакции в опухолевых клетках*

муногистохимического исследования на парафиновых срезах материала, полученного при core-биопсии, было высказано предположение о неэпителиальной природе опухоли, однако из-за малого объема биопсированного материала набор используемых антител был ограниченным. Двукратная биопсия почки не помогла установить диагноз из-за скудности и выраженной деформации материала. Окончательный диагноз был поставлен после гистологического, иммуногистохимического и электронно-микроскопического исследований операционного материала. Оперативное вмешательство проведено в объеме радикальной резекции молочной железы с подмышечной лимфаденэктомией, нефрэктомии и иссечения узла передней брюшной стенки.

Макроскопически в молочной железе было обнаружено 2 опухолевых узла 1 и 5,5 см по длиннику, расстояние между которыми составляло 1 см. Узлы имели четкие границы, на разрезах представлены

Первичные моно- и поликлональные антитела, использованные при иммуногистохимическом исследовании СЭФ

Название	Клон	Разведение	Фирма-производитель
Ki67	MIB-1	1:210	DakoCytomation, США
ЦК7	OV-TL 12/30	1:450	DBS, США
ЦК18	DC10	1:210	DakoCytomation, США
ПанЦК	AE1/AE3	1:450	DBS, США
Виментин	3B4	1:500	DakoCytomation, США
Десмин	D33	1:700	DBS, США
Гладкомышечный актин	1A4	1:2100	То же
S-100	Poly	1:1000	DakoCytomation, США
ЭМА	E29	1:300	DBS, США
CD34	QBEND/10	1:350	То же
CD45	PD7/26/16 и 2B11	1:40	То же
CD68	PG-M1	1:100	DakoCytomation, США
CD117 (c-kit)	Poly	1:400	То же

Примечание. Poly – поликлональные кроличьи антитела; ЦК – цитокератин; DBS – Diagnostic BioSystem.

плотной серовато-белой тканью (рис. 1, *а*). В почке определялся опухолевый узел размерами 8 × 10 × 10 см аналогичного вида, четко отграниченный от окружающих структур, располагающийся субкапсулярно в нижнем полюсе (рис. 1, *б*). Узел размерами 2,5 × 2 × 1 см, удаленный из мягких тканей передней брюшной стенки, имел аналогичный вид.

Для получения гистологических препаратов операционный материал обрабатывали по стандартной методике: фиксировали в 10% растворе формалина, заливали в парафин, изготавливали срезы толщиной 5–7 мкм, которые окрашивали гематоксилином и эозином, по Ван-Гизону.

При микроскопическом исследовании все опухолевые узлы имели идентичное строение, были представлены небольшими эпителиоиподобными клетками с хорошо очерченной светлой эозинофильной цитоплазмой и довольно однотипными небольшими ядрами округло-овальной и полигональной формы с единичными митозами (рис. 2, *в*). Клетки формировали преимущественно тяжи и цепочки, лежащие в фиброзной и гиалинизированной строме (рис. 2, *а*), местам росли солидными пластами (рис. 2, *б*). Местами резко выраженная десмоплазия стромы сдавливала клетки и превращала их в тонкие едва заметные элементы. В молочной железе определялся рост опухолевых клеток по типу скирра вокруг неизмененных протоков и долек, имитирующий мишенеподобные структуры дольковой инфильтративного рака молочной железы, чем и была вызвана ошибочная первичная диагностика новообразования по core-биопсии.

В почке в периферических отделах опухоли видны «замурованные» неизмененные клубочки (рис. 3). В лимфатических узлах подмышечной зоны и из области ворот почки метастатического поражения не выявлено.

Иммуногистохимическое исследование проводили на срезах толщиной 4–5 мкм, монтированных на поли-L-лизиновые стекла. Эндогенную пероксидазную активность блокировали 3% водным раствором H_2O_2. Высокотемпературную демаскировку антигенов проводили в растворе для демаскировки с pH 6,0 (S1699, DakoCytomation США), в водяной бане при 98,0°C в течение 30 мин. Срезы инкубировали с первичными моно- и поликлональными антителами (см. таблицу) в течение 30 мин при комнатной температуре. В качестве системы детекции использовали полимерную систему (Super sensitive non-biotin HRP detection system, BioGenex, США) в соответствии с прилагаемой инструкцией, в качестве хромогена – диаминобензидин (DAB).

В опухолевых клетках выявлена экспрессия виментина (рис. 4), эпителиального мембранного антигена, индекс мечения Ki67 приблизительно 15% опухолевых клеток. Экспрессия остальных маркеров отсутствует.

Для электронно-микроскопического исследования небольшие фрагменты опухолевой ткани фиксировали в 2,5% глутардегиде, затем постфиксировали в OsO_4 и заключали в ЭПОН-812 по стандартной методике. Полутонкие и ультратонкие срезы делали на ультратоме LKB-III (Швеция). Ультратонкие срезы окрашивали уранилацетоном и цитратом свинца, полутонкие – толлуидиновым синим. Ультраструктуру опухоли изучали в электронном микроскопе JEM-1200 EX-II (Япония).

При электронно-микроскопическом исследовании (рис. 5) среди коллагеновых волокон определялись клетки полигональной формы с резко уродливыми ядрами, с ядерными карманами, частично конденсированным хроматином и ядрышками. В цитоплазме видны единичные митохондрии, лизосомы, фрагменты шероховатого эндоплазматического ретикулума (ШЭР), иногда расположенные параллельными рядами. В отдельных клетках ШЭР резко расширен и содержит мелкозернистую субстанцию. Во всех клетках отмечается большое количество микрофибрилл, локализованных преимущественно в околоядерном

пространстве, в части клеток видны зоны, содержащие гликоген. Клеточная мембрана имеет субплазмалеммальные уплотнения.

Склерозирующаяся эпителиоидная фибросаркома – опухоль мягких тканей, которая развивается из стромального компонента, поражая как один, так и несколько органов, имеет определенный иммунофенотип, ультраструктурные особенности, характерные для опухолей фибробластического ряда. Учитывая редкость данной нозологии, каждое сообщение о таком поражении является интересным.

В случае, описанном в данном сообщении, опухоль поражала молочную железу, почку и мягкие ткани передней брюшной стенки и кости. Точно установить, какой из данных узлов является первичным, невозможно. Хотя в литературе мы не встретили данных о случаях поражения молочной железы СЭФ, учитывая особенности течения заболевания и хронологию событий (появление опухоли сначала в молочной железе), мы трактовали процесс как СЭФ молочной железы с метастазами в почке, мягких тканях передней брюшной стенки, костях. Имитация роста опухолевых клеток по типу скирра привела к ошибочному заключению по материалу трепанобиопсии. Использование иммуногистохимического и электронно-микроскопического исследований позволило верифицировать опухоль и прийти к окончательному диагнозу СЭФ.

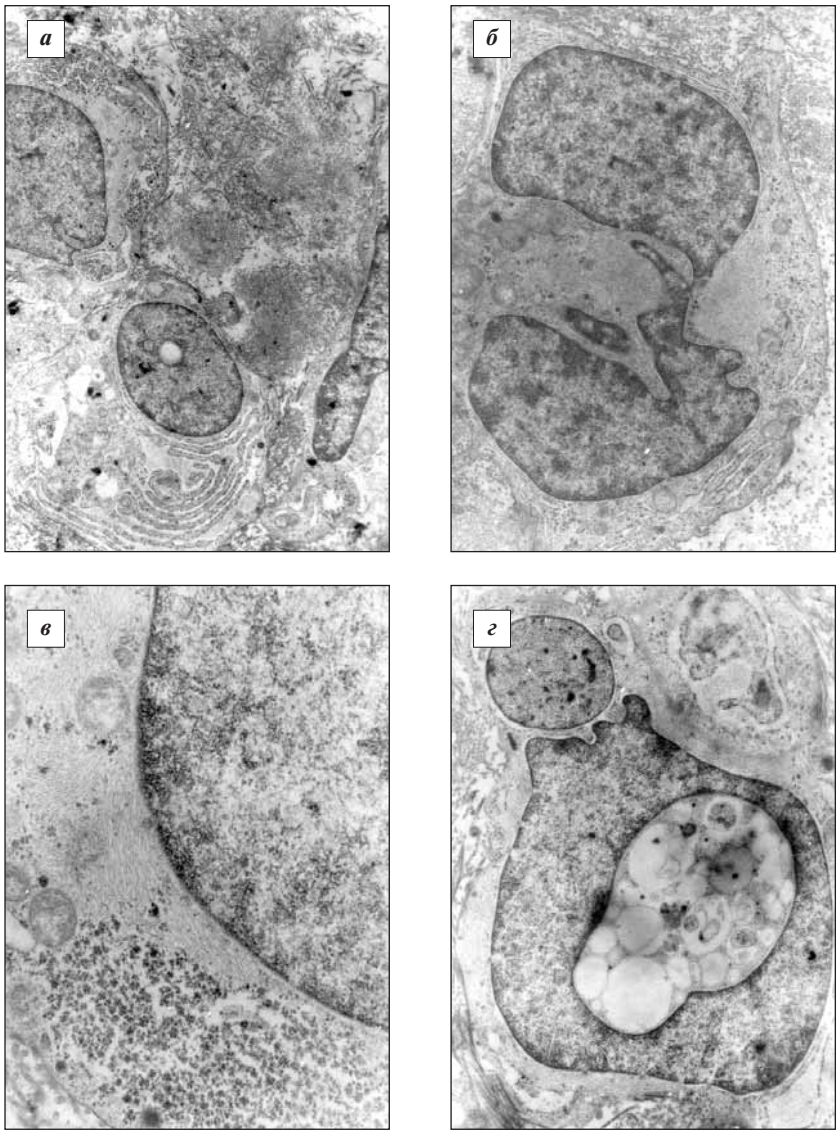

Рис. 5. Электронная микроскопия СЭФ. а – среди зрелых и незрелых коллагеновых волокон имеются опухолевые клетки, в цитоплазме одной из низ ШЭР, расположенный концентрическими и параллельным рядами, в другой определяются филаменты из зоны отложения гликогена, ×4000; б – ядро опухолевой клетки уродливой формы, ×6000; в – фрагмент опухолевой клетки с выраженным фибрилярным материалом и гликогеном, ×15 000; г – ядро опухолевой клетки с внутриядерными включениями, ×3000

ЛИТЕРАТУРА

1. Meis-Kindblom J.M., Kindblom L.J., Enzinger F.M. Sclerosing epithelioid fibrosarcoma. A variant of fibrosarcoma simulating carcinoma. Am J Surg Pathol 1995;19:979—93.
2. Antonescu C.R., Rosenblum M.K., Pereira P. et al. Sclerosing epithelioid fibrosarcoma: a study of 16 cases and confirmation of a clinicopathologically distinct tumor. Am J Surg Pathol 2001;25:699—709.
3. Arnould L., Jouannelle C., Mage F. et al. Sclerosing epithelioid fibrosarcoma: a fibrosarcoma with a very long course. Ann Pathol 2000;20:154—7.
4. Cristensen D.R., Ramsamooj R., Gilbern T.J. Sclerosing epithelioid fibrosarcoma: short T2 on MR imaging. Skeletal Radiol 1997;26:619—21.
5. Eyden B.P., Manson C., Banerjee S.S. et al. Sclerosing epithelioid fibrosarcoma: a study of five cases emphasizing diagnostic criteria. Histopathology 1998;33:354—60.
6. Gisselsson D., Andreasson P, Meis-Kindblom J.M. et al. Amplification of 12q13 and 12q15 sequences in a sclerosing epithelioid fibrosarcoma. Cancer Genet Cytogenet 1998;107:102—6.
7. Reid R., Barrett A., Hamblen D.L. Sclerosing epithelioid fibrosarcoma. Histopathology 1996;28:451—5.
8. Fletcher C., Unni K.K., Mertens F. Tumours of Soft Tissue and Bone. WHO Classification of Tumours, 2002. p. 106—7.
9. Limon J., Szadowska A., Iliszko M. et al. Recurrent chromosome changes in two adult fibrosarcomas. Genet Chromosomes Cancer 1998;21(2):119—23.
10. Donner L.R., Clawson K., Dobin S. Sclerosing epithelioid fibrosarcoma: a cytogenetic, immunohistochemical, and ultrastructural study of an unusual histological variant. Cancer Genet Cytogenet 2000;119:127—31.

КЛИНИКО-МОФОЛОГИЧЕСКАЯ ОЦЕНКА ЭФФЕКТИВНОСТИ ТЕРМОХИМИОТЕРАПИИ С ОБЩЕЙ ГИПЕРТЕРМИЕЙ В ЛЕЧЕНИИ МЕСТНО-РАСПРОСТРАНЕННОГО РАКА МОЛОЧНОЙ ЖЕЛЕЗЫ

А.Г. Монахов, И.Д. Карев, Б.С. Кирилюк, Н.В. Гут, Л.В. Монахова, А.И. Карева, М.В. Лушникова

Дорожная клиническая больница ст. Горький ОАО «РЖД», Нижегородская государственная медицинская академия, МСЧ № 153

CLINICOMORPHOLOGICAL EVALUATION OF THE EFFICIENCY OF THERMOCHEMOTHERAPY WITH OVERALL HYPERTHERMIA IN THE TREATMENT OF LOCALLY ADVANCED BREAST CANCER

A.G. Monakhov, I.D. Karev, B.S. Kirilyuk, N.V. Gut, L.V. Monakhova, A.I. Kareva, M.V. Lushnikova

Railway Hospital, Gorky Station, OAO «RZhD», Nizhni Novgorod State Medical Academy, Medical Sanitary Unit No.153

The state of tumors (parenchymatous-stromal-vascular elements) was comparatively analyzed during systemic chemotherapy alone and in combination of overall high-frequency hyperthermia sessions in 105 patients aged 33—56 years who had locally advanced breast cancer (BC). The findings lead to the conclusion that, without inducing a significant therapeutic pathomorphism, thermochemotherapy for locally advanced BC makes the tumors operable and reduces the rate of their invasive growth into the tissues surrounding the node.

Рак молочной железы (РМЖ), являясь самой частой злокачественной опухолью у женщин, характеризуется очень большим количеством первично-запущенных форм. У 29,6% больных опухоль первично диагностируется в III стадии [1, 2]. 5-летняя выживаемость после комбинированного лечения РМЖ составляет 81,3%, при безрецидивной выживаемости 73,3%. При отечно-инфильтрирующих опухолях 5-летняя выживаемость составляет 5%, местные рецидивы наблюдаются у 50–80% больных и 90% умирают в первые 2 года после начала лечения.

Обнадеживающим методом улучшения результатов лечения является использование общей высокочастотной гипертермии (ОВГ). При этом способе лечения тело человека, пораженного опухолью, разогревается до температуры 43°С, охлаждение органов головы и шеи осуществляется при помощи специального болюса с циркулирующей водой. Сеансы гипертермии проводились под общим наркозом в течение 1,5 ч на аппарате ЮГ-ВЧГ. Всего проводилось 5 сеансов. Каждый сеанс общей гипертермии сопровождался системной химиотерапией. Химиопрепараты вводили во время сеансов гипертермии в дозе, соответствующей 50% от курсовой CAMF и CAF.

Данный метод эффективен при лечении местно-распространенных и диссеминированных опухолей человека, в том числе РМЖ. По данным некоторых отечественных исследователей [1, 3], проведение ОВГ с курсом полихимиотерапии позволяет добиться объективного эффекта у 72,6%, а стабилизации — у 23,0% больных местно-распространенным РМЖ.

У 63,6% с частичной регрессией первичной опухоли после проведения ОВГ стала возможной и была выполнена мастэктомия. Нам представлялось интересным оценить морфологические изменения опухолей, ассоциированные с клиническим улучшением течения заболевания.

Материалы и методы

В настоящем исследовании предполагалось сопоставить состояние опухолей (паренхиматозно-стромально-сосудистых элементов) при системной химиотерапии и ее сочетании с сеансами ОВГ. Изучали 3 группы больных в возрасте от 33 до 56 лет.

В 1-й (контрольной) группе из 30 женщин с диффузными местно-распространенными опухолями T3N1–2Mx стадии проводилось одно оперативное лечение в виде мастэктомии по Маддену с «санитарной» целью при изъязвленных или распадающихся опухолях.

Во 2-й группе из 50 больных с аналогичной стадией опухоли проводилась системная химиотерапия по схемам CAMF и CAF с последующей ампутацией молочной железы.

В 3-й группе было 25 женщин с диффузными и местно-распространенными формами РМЖ стадии T3N2–3Mx. У всех больных отмечались инфильтрация опухолевыми элементами подкожной клетчатки, появление дочерних узлов-сателлитов. В этой группе пациенток проводилась ОВГ на фоне системной химиотерапии (методика была описана выше). Оперативное вмешательство становилось возможным и осуществлялось на 3–5-й день после окончания курса лечения.

Результаты исследования

Характерными посттерапевтическими изменениями явились уменьшение инфильтрации ткани молочной железы, исчезновение узлов-сателлитов, увеличение смещаемости пальпируемого опухолевого узла. Все это в большинстве случаев давало возможность выполнять ради-

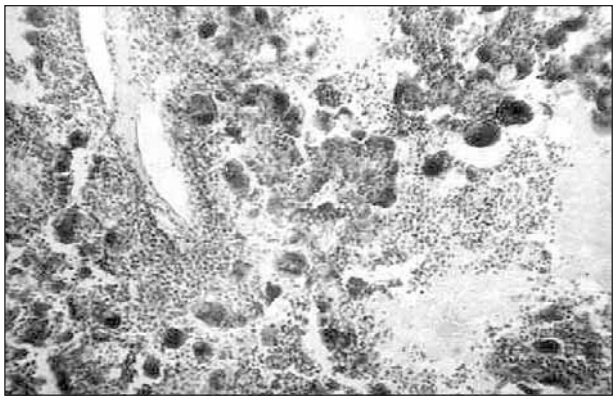

Рис. 1. *Выраженный отек вокруг метастатических комплексов, дистрофические изменения с образованием клеточных симпластов после курса системной химиотерапии. Гематоксилин и эозин, ув. 56*

Рис. 2. *Некроз метастатических комплексов РМЖ в паракортикальных отделах лимфатического узла. Сочетание системной химиотерапии с ОВГ. Гематоксилин и эозин, ув. 56*

кальную мастэктомию по Холстеду или мастэктомию по Маддену.

Гистологическое изучение материала контрольной группы выявило РМЖ протокового и долькового гистогенеза, в ряде случаев из-за далеко зашедшей инвазии установить гистогенетическую принадлежность опухоли было невозможно. Наблюдалась инфильтрация опухолевыми элементами дермы, подкожной клетчатки, выявлялись опухолевые эмболы в сосудах.

При использовании системной химиотерапии в лечении диффузных форм РМЖ в ряде случаев отмечалось улучшение смещаемости и подвижности опухолевого конгломерата, что давало возможность выполнить ампутацию или радикальную мастэктомию.

При изучении операционного материала 2-й группы во всех случаях отмечено полное сохранение гистоструктуры образования. Особых гистологических форм выявлено не было, преобладала картина инвазивного долькового и протокового рака. Протоковый инфильтрирующий рак встречался в 35 случаях, дольковый инфильтрирующий – в 15. Случаев выраженного терапевтического патоморфоза III степени (по Г.А. Лавниковой) в наших наблюдениях не зарегистрировано. В 60% случаев отмечен незначительный патоморфоз I–II степени, в оставшихся 40% посттерапевтических изменений не выявлено. Незначительный патоморфоз опухолей был ассоциирован с мелкими фокусами некротических изменений опухолевой паренхимы, площадь «целлюлярных» очагов некроза при этом составила 34,5‰. Плотность жизнеспособной паренхимы была достаточно высока – 45,4%. Кроме опухолей мы изучали состояние лимфатических узлов, удаленных вместе с молочной железой после курсов лечения.

После воздействия одной системной химиотерапией рисунок лимфатического узла был стерт, часто отмечались признаки значительного паракортикального отека. Метастатические комплексы с признаками «дистрофического» полиморфизма, формирования клеточных симпластов были также часто окружены отечным «венчиком» (рис. 1). Аналогичные изменения отмечены в исследованиях патоморфоза РМЖ при системной химиотерапии [4].

При исследовании материала лимфатических узлов после радикальной мастэктомии, проведенной при сочетании системной химиотерапии с ОВГ, достаточно часто отмечались некрозы метастатических комплексов в паракортикальных отделах (рис. 2). При использовании термохимиоте-

Показатели состояния паренхиматозно-стромально-сосудистых элементов карцином при различных вариантах лечения распространенного РМЖ

Морфометрический показатель состояния опухоли	Хирургическое лечение	Системная химиотерапия без ОВГ	Системная термохимиотерапия
Объемная плотность паренхимы, %	43,5±2,2 V=0,26	45,4±2,6 V=0,54	34,9±2,0* V=1,5
Площадь «клеточных» очагов некроза, ‰	12,9±2,1 V=0,7	34,5±3,0 V=0,4	56,0±1,0*,+ V=0,22
Индекс митотической активности ‰	14,1±3,0 V=0,8	9,0±2,0* V=1,0	5,5±1,4*,+ V=0,53
Плотность стромы, %	27,7±0,8 V=0,12	41,8±2,0* V=0,3	40,05±1,3* V=0,2
Площадь сосудистых просветов, %	0,96±0,1 V=0,65	1,4±0,25* V=0,8	2,1±0,2*,+ V=0,6

Примечание. $p<0,05$: * по сравнению с группой хирургического лечения, + по сравнению с группой, получавшей системную химиотерапию.

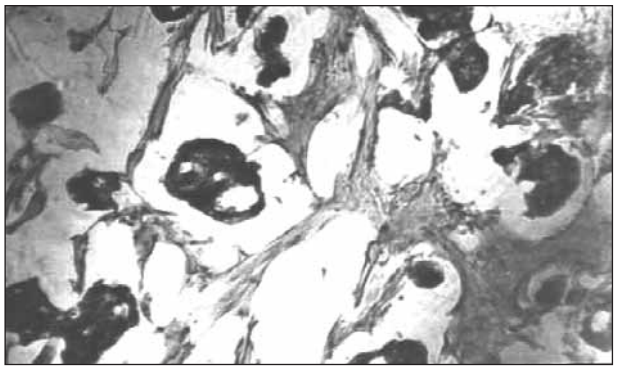

Рис. 3. *Выраженный отек коллагеновых волокон после общей гипертермии в сочетании с системной химиотерапией. Гематоксилин и эозин, ув. 56*

Рис. 4. *Просветление ядерного матрикса, парануклеарный отек, очаговое везикулообразование. Электронограмма. Сеансы общей гипертермии на фоне химиолучевой терапии РМЖ, ув. 12 000*

рапии в лечении распространенного РМЖ выявлены уменьшение инфильтрации ткани молочной железы, исчезновение или уменьшение размеров узлов-сателлитов, увеличение смещаемости опухолевого конгломерата.

Гистологическое исследование выявило картину инфильтрирующего протокового и долькового рака со слабовыраженным патоморфозом I–II степени.

При морфометрической оценке выявлено следующее: площадь опухолевой паренхимы 34,9%, площадь опухолевой стромы 40,05%, площадь сосудистых просветов 1,02%, площадь «целлюлярных» очагов некроза в сохранившейся паренхиме 56‰. Значения морфометрических показателей обобщены в таблице.

Полученные результаты позволяют заключить, что повреждение при системной термохимиотерапии реализуется преимущественно на клеточном уровне. В пользу этого свидетельствуют высокая плотность сохранившейся паренхимы и большая площадь «целлюлярных» очагов некроза. При качественном описании терапевтического патоморфоза было отмечено, что интересным и своеобразным изменениям подвергался волокнистый каркас опухоли. Это проявлялось дискомплексацией волокон за счет выраженного отека, в других случаях наблюдались миксоматоз, «базофильная» дегенерация коллагена. Разрушение коллагеновых волокон в зоне инфильтрирующего роста опухолей в переходно-периферических отделах приводило к значительной дискомплексации элементов раковой паренхимы (рис. 3), снижению выраженности инфильтрирующего роста.

Ультраструктурное исследование помимо характерных признаков повреждения митохондрий и эндоплазматического ретикулума выявило более выраженное повреждение ядерных и цитоплазматических мембран. В последних отмечены расширение пор, двуконтурность, участки разрыва и лизиса ядерных и цитоплазматических мембран. В отдельных случаях отмечены признаки усиления лизосомальной активности, гипертрофия комплекса Гольджи, везикулообразование в мембранах эндоплазматического ретикулума (рис. 4).

Проведенный клинико-морфологический анализ позволил уточнить характер повреждающего действия ОВГ в сочетании с системной химиотерапией на паренхиму и строму при местно-распространенном РМЖ, определил некоторые морфометрические критерии терапевтического патоморфоза при этом лечении. Они свидетельствуют, что ОВГ позволяет несколько снизить плотность жизнеспособной паренхимы, индекс митотической активности, увеличить площадь «клеточных» очагов некроза в сохранившихся паренхиматозных комплексах.

Заключение

Термохимиотерапия местно-распространенных форм РМЖ, не вызывая значительного терапевтического патоморфоза, способствует переводу опухолей в операбельное состояние, снижает выраженность инвазивного роста в ткани, окружающие узел.

РЕКОМЕНДУЕМАЯ ЛИТЕРАТУРА

1. Гут Н.В. Непосредственные результаты общей электромагнитной гипертермии в лечении диссеминированного рака молочной железы. Автореф. дис. ... канд. мед. наук. Н. Новгород; 2001.
2. Давыдов М.И., Аксель Е.М. Злокачественные образования в России и странах СНГ в 2002 г. М.; 2002.
3. Камчатова Н.А. Комплексное лечение больных раком молочной железы с метастазами в кости. Автореф. дис. ... канд. мед. наук. М.; 1986.
4. Зитаре И.Я. Патоморфоз при химиотерапии опухолей. Рига, Зинатне; 1984.
5. Королева И.А. Общая гипертермия в лечении диссеминированного и местно-распространенного рака молочной железы. Автореф. дис. ... канд. мед. наук. Н. Новгород; 1997.
6. Летягин В.П., Голдобенко Г.В. Эффективность комбинированного и комплексного методов лечения первичного рака молочной железы. Мед радиол и радиационная безопасность 1994;(6):31–4.
7. Материалы IV съезда онкологов и радиологов СНГ. Маммология 2007;(1):6–7.

INTRABEAM IORT
Щадящий, мобильный, точный

Система **INTRABEAM IORT** – миниатюрный источник рентгеновских лучей, работает от электросети. Принцип действия аналогичен линейному ускорителю, генерирует высокодозное излучение низкой энергии. Предназначен для интраоперационного облучения послеоперационного ложа опухоли с использованием аппликаторов различного диаметра. Прибор устанавливается на штативе, располагается в операционной, не требует специального экранирования.

Carl Zeiss **www.zeiss.ru**

в России и странах СНГ

Москва, 105005, Денисовский пер.,26, тел.: (495) 933 5168, факс (495) 933 51 55, office@zeiss-msk.ru; **Новосибирск**, 630058, ул.Русская, 41/1, офис 4, тел.: (383) 330 00 34, факс (383) 330 00 35, office@ zeiss-nsk.ru; **Санкт-Петербург**, 191104, ул.Жуковского, 3, офис 204, тел./факс: (812) 272 13 51, 579 30 07, info@zeiss.spb.ru; Украина, **Киев**, 04050, ул.Герцена, 10, тел.: +380 (44) 581 29 00, факс: +380 (44) 581 29 02, office@zeiss.ua; Республика Казахстан, **Алматы**, 050050, ул. 22 линия, 45, офис 307, тел.:(3272) 245 53 99, kazzhanova@zeiss.kz; Республика Узбекистан, **Ташкент**, 700000, квартал Ц-1, 32/1а, тел.: +998 (71) 136 76 69, факс: +998 (71) 136 77 88, info@zeiss.uz

ZEISS

We make it visible.

Размещено на правах рекламы

Интраоперационная радиотерапия первичной внутрипротоковой карциномы молочной железы, ранее облучавшейся в связи с болезнью Ходжкина, с помощью системы INTRABEAM™

*Д-р **Базиль С. Хиларис (Basil S. Hilaris)**, член Американского колледжа радиологии, член Американского колледжа радиационной онкологии; д-р **Уильям Боднер (William Bodner)**, д-р **Шарад Сараф (Sharad Saraf)**, **Дина Масторас (Dina Mastoras)**, отделение радиационной медицины; д-р **Рой Ашикари (Roy Ashikari)**, д-р **Эндрю Ашикари (Andrew Ashikari)**, отделение хирургии Медицинского колледжа шт. Нью-Йорк (Валгалла, шт. Нью-Йорк)*

У 33-летней пациентки при маммографическом исследовании была обнаружена группа микрокальцинатов в правой молочной железе в осевом положении 12.00. Стереотаксическая колонковая биопсия иглой выявила виутрипротоковую карциному. 3 апреля 2000 г. опухоль правой молочной железы была удалена, а окончательное патологическое исследование выявило наличие в том же месте остаточной протоковой карциномы решетчатого типа с угревидным некрозом инфильтративной формы.

В истории болезни за декабрь 1986 г. были найдены сведения об узелковой склерозирующей болезни Ходжкина на клинической стадии IIa с обширным поражением средостения. Пациентка прошла 4 цикла химиотерапии с последующим облучением внешним пучком дозой 3500 сГр в мантиевидном поле и 3630 сГр в апарааортном поле. Терапия проводилась в период с 18 мая по 14 июля 1987 г.

При терапевтическом обследовании на консультации 24 апреля 2000 г. были обнаружены хорошо зажившие шрамы от торакотомии правой молочной железы и от удаления опухоли в верхнем правом квадранте. Другой важной информации в ходе обследования не получено. После анализа сведений о предыдущих сеансах радиотерапии стало очевидно, что провести полный курс послеоперационного облучения внешним пучком для всей молочной железы невозможно, однако частичное облучение, соответствующее одной доле, можно выполнить с помощью системы INTRABEAM во время операции вместо 2–3 нед необходимой стандартной послеоперационной терапии. Пациентка согласилась на интраоперационную терапию с помощью системы INTRABEAM и подписала согласие на участие в исследовании «Органосохраняющие операции с интраоперационной радиотерапией (INTRABEAM) при первично-операбельных опухолях молочной железы. Современный терапевтический подход», которое проводилось нашим наблюдательным советом.

Рис. 1. *1 мес после лечения с помощью прибора INTRABEAM. 31 мая 2000 г.*

Рис. 2. *2,5 мес после облучения с помощью системы INTRABEAM и 3 нед после облучения внешним пучком. 24 июля 2000 г.*

1 мая 2000 г. было произведено повторное иссечение опухоли. Осуществлено облучение с помощью системы INTRABEAM дозой 10 Гр на расстоянии 0,5 см от поверхности сферического аппликатора размером 3,0 см. Пациентка перенесла процедуру хорошо, без побочных эффектов. В период с 3 июня по 3 июля 2000 г. пациентка прошла курс облучения внешним пучком (180 сГр в 17 долях), в результате чего общая доза облучения опухоли составила 3060 сГр. Отдаленных последствий облучения не обнаружено (рис. 1 и 2). В настоящее время пациентка жива и чувствует себя удовлетворительно.

X Международная конференция в Сан-Галлене: ЛЕЧЕНИЕ РАННЕГО РАКА МОЛОЧНОЙ ЖЕЛЕЗЫ

Очередная, юбилейная, X Международная конференция состоялась 14–17 марта 2007 г. в Сан-Галлене (Швейцария) и была посвящена первичной терапии раннего рака молочной железы (РМЖ). Основными темами выступлений на секциях и лекциях были вопросы биологии РМЖ, диагностики и стадирования, локальной терапии (хирургия и лучевая терапия), различные варианты нео- и адъювантной лекарственной терапии, включающей современные аспекты таргетной химиотерапии. Обсуждая значение таких факторов, как рецепторы эстрогенов и прогестерона, гиперэкспрессия Her-2/neu, факторов ангиогенеза VEGF, большинство авторов указывали не только на их прогностическую ценность, но и, что более важно, на их целевые возможности. При обсуждении диагностических возможностей традиционных методов подчеркивалась особая роль в стадировании и дальнейшем наблюдении за больными магнитно-резонансных методик. По-прежнему одним из основных методов, определяющих распространенность рака по лимфоузлам, является биопсия сигнального лимфоузла, значение которой возрастает при протоковой карциноме in situ, так как позволяет избежать ненужных подмышечных лимфодисекций, особенно у лиц пожилого возраста.

Различные варианты послеоперационной терапии особенно показаны после органосохраняющих операций, а также при наличии неблагоприятных прогностических факторов, к которым относятся молодой возраст, стадия T2, III степень злокачественности, метастатическое поражение 1–3 лимфоузлов и сосудистая инвазия. Особенно важными являются данные генно-экспрессивного анализа. Результаты анализа EBCTCG указывают, что наиболее эффективными в отношении частоты локальных рецидивов и выживаемости являются комбинированные методы, включающие наряду с хирургическим лучевые и лекарственные воздействия, используемые в режиме чередования. При одновременном использовании лучевых и лекарственных методов возрастает количество сердечно-сосудистых осложнений и осложнений со стороны кожных покровов. Использование антрациклинов в комбинации с таксанами наиболее эффективно в адъювантном режиме и может быть рекомендовано в широкую клиническую практику. У женщин молодого возраста (35–40 лет), особенно с гиперэкспрессией Her-2/neu, возможно применение герцептина и затем антрациклинсодержащих адьювантных схем химиотерапии.

Особое место в лечении больных ранним РМЖ занимает применение ингибиторов и инактиваторов ароматазы, особенно у пациенток в менопаузе. Так, в исследовании BIG I-98 использование летрозола позволило уменьшить количество ранних отдаленных метастазов на 30%, а в исследовании MA-17 – на 40%. Применение бисфосфанатов значительно снижает число осложнений, связанных с костными метастазами (исследование OPTIMIZE-2 N5ABP-B-34, AZURE), и позволяет успешно использовать эти препараты для улучшения качества жизни леченных больных.

В заключение следует подчеркнуть, что все представленные на конференции сообщения преследовали одну важную цель – поиск оптимальной индивидуально направленной программы лечения больных ранним РМЖ.

Проф. **В.П. Летягин**,
РОНЦ им. Н.Н. Блохина РАМН, Москва

ЛИТЕРАТУРА

The BREAST (Primary therapy of Early Breast Cancer). 10-th International Conference St. Gallen, Swizerland, 14–17 March, 2007.

ТЕЗИСЫ СТАТЕЙ ИЗ ЗАРУБЕЖНЫХ ЖУРНАЛОВ

Lim M., Bellon J.R., Gelman R. A prospective study of conservative surgery without radiation therapy in select patients with Stage I breast cancer.
Int J Radiat Oncol Biol Phys 2006;65(4):1149–54

Проспективное исследование консервативной хирургии без лучевой терапии у больных раком молочной железы I стадии по селективным показаниям

Обоснование. Эффективность лучевой терапии в уменьшении местного рецидива после консервативного хирургического лечения у пациенток с ранними стадиями рака молочной железы (РМЖ) была продемонстрирована во множестве рандомизированных исследований. Однако до сих пор не выяснено, существует ли подгруппа пациенток, которым не требуется дополнительное лечение.

Цель исследования. Проспективно оценить результаты только консервативного оперативного лечения в строго определенной группе пациенток.

Материалы и методы. С 1986 г. по конец 1992 г. под наблюдением находились 87 больных. Условиями включения в исследование являлись наличие единственной первичной опухоли, соответствующей критериям T1, отсутствие метастатического поражения регионарных лимфатических узлов, ин-

фильтративный протоковый муцинозный или тубулярный тип рака с отсутствием внутрипротокового компонента и инвазии в лимфатические сосуды. Хирургический этап включал в себя иссечение опухоли в пределах 1 см от ее края. Никакого дополнительного системного или лучевого лечения не проводилось.

Результаты. Для окончательной оценки были доступны данные 81 пациентки, медиана срока наблюдения составила 86 мес. У 19 (23%) больных (в среднем 3,5 случая на 100 пациенток в год) развились местные рецидивы. Из других неудач терапии отмечены ипсилатеральные метастазы в подмышечной области, 2 случая контралатерального РМЖ и 4 случая отдаленных метастазов. У 6 пациенток развились другие злокачественные опухоли. 9 пациенток умерли, из них 4 в результате развития метастатического РМЖ и 5 – по причинам, не связанным с основным заболеванием.

Заключение. Даже в строго определенной группе остается существенный риск развития местного рецидива после только консервативной операции с отступом 1 см и более от края опухоли. Полученные результаты предполагают возможность только консервативной операции у пожилых женщин в тяжелом состоянии, лучевая терапия после консервативной хирургии остается стандартным методом лечения.

Lewis J.T., Hartmann L.C., Vierkant R.A. An analysis of breast cancer risk in women with single, multiple, and atypical papilloma. Am J Surg Pathol 2006;30(6):665—72

Анализ риска развития рака молочной железы у женщин с единичными, множественными и атипическими папилломами

Папилломы молочных желез могут быть как единичными, так и множественными и ассоциируются с атипической протоковой или дольковой гиперплазией. Риск развития рака молочной железы (РМЖ) у пациенток с внутрипротоковыми папилломами, особенно при наличии атипических изменений, не определен. Были проанализированы данные 9108 из 9155 женщин с гистологическим диагнозом фиброзно-кистозной болезни (ФКБ) молочных желез, подвергнутых биопсии с 1967 по 1991 г. В 480 случаях выявлены внутрипротоковые папилломы. Все пациентки были разделены на 4 группы: единичная папиллома (n=372), единичная папиллома с наличием атипии (n=54), множественные (более 5) папилломы (n=41) и множественные папилломы с атипией (n=13). В других случаях выявлялись непролиферативная форма ФКБ (n=6053), пролиферативная форма ФКБ (n=2308) и атипическая гиперплазия внутрипротокового и долькового эпителия (n=267). Относительный риск развития РМЖ ассоциируется с единичными папилломами (2,04; 95% ДИ 1,43–2,81), превышает таковой при непролиферативной форме ФКБ (1,28; 95% ДИ 1,16–1,42), но сопоставим с риском при пролиферативной форме ФКБ (1,90; 95% ДИ 1,66–2,16). Риск развития РМЖ резко возрастает в случаях сочетания единичной папилломы с атипией эпителия, но существенно не отличается от такового при атипической гиперплазии (4,17; 95% ДИ 3,10–5,50). Наличие множественных папиллом приводило к существенному увеличению риска развития РМЖ (3,01; 95% ДИ 1,10–6,55) по сравнению с пролиферативной формой ФКБ или единичными папилломами; риск был особенно высок при сочетании множественных папиллом и атипической гиперплазии эпителия (7,01; 95% ДИ 1,91–17,97). Отмечался крайне высокий (16%) риск развития РМЖ в случае сочетания пролиферативной формы ФКБ и папилломы, но полученные результаты были статистически незначимы (p=0,29). Наблюдаемая частота ипсилатерального (по сравнению с контралатеральным) РМЖ в группе папиллом достоверно не отличалась от таковой в других группах пациенток. Сделан вывод, что единичные папилломы влияют на риск развития РМЖ в той же степени, что и пролиферативная форма ФКБ. Присутствие папилломы в целом не влияет на риск развития РМЖ при атипической гиперплазии эпителия. Множественные папилломы составляют группу пролиферативных изменений молочной железы с уникальными клиническими и биологическими характеристиками.

Bria E., Nistico C., Cuppone F. et al. Benefit of taxanes as adjuvant chemotherapy for early breast cancer: pooled analysis of 15,500 patients.Cancer 2006;106(11):2337—44

Преимущество таксанов в адъювантной терапии раннего рака молочной железы: совокупный анализ 15 500 случаев

Роль и место таксанов в качестве адъювантной терапии при раннем раке молочной железы (РМЖ) недостаточно определены. С целью оценки преимуществ дополнения стандартной терапии таксанами по сравнению со стандартной адъювантной терапией был выполнен объединный анализ исследований III фазы. Все исследования III фазы перед включением в метаанализ подверглись отбору. Определяли относительный риск (ОР) и 95% доверительный интервал (ДИ), оценивали общую (ОВ) и безрецидивную (БВ) выживаемость, а также величину ответа на проводимое лечение как абсолютную пользу и число пациентов, которым требовалось дополнительное лечение. Также проводился тест на гетерогенность и чувствительность в 6 подгруппах.

Результаты. Проведена оценка выживаемости в 9 исследованиях, включавших 15 598 пациенток, получавших паклитаксел или доцетаксел в адъювантном режиме. В одной работе ОВ не была оценена. БВ существенно различалась как в общей группе (ОР 0,86; 95% ДИ 0,81–0,9; p<0,0001), так и в группе больных с метастатическим поражением периферических лимфатических узлов (ОР 0,84; 95% ДИ 0,79–0,89; p<0,0001). Для ОВ также получены достоверные различия: ОР 0,87; 95% ДИ 0,81–0,83 (p<0,0001) и ОР 0,84; 95% ДИ 0,77–0,92 (p<0,0001) соответственно. Абсолютная эффективность в отношении БР и ОВ составляла 3,3–4,6% и 2,0–2,8% соответственно.

Заключение. Анализ всех доступных для исследования работ III фазы по изучению адъювантных режимов, основанных на таксанах, в лечении раннего РМЖ показывает, что применение таксанов увеличивает БВ и ОВ по сравнению с таковыми на стандартной химиотерапии. Недостаток достоверной гетерогенности при анализе чувствительности подчеркивает гомогенность результатов всех исследований.

Susini T., Nori J., Olivieri S. et al. Radiofrequency ablation for minimally invasive treatment of breast carcinoma. A pilot study in elderly inoperable patients. Gynecol Oncol 2007;104(2):304–10. Epub. 2006 Oct. 27

Радиочастотная аблация в лечении рака молочной железы. Пилотное исследование у пожилых неоперабельных больных

Радиочастотная аблация (РА) применяется в терапии опухолей печени, почек и предстательной железы. Предварительные исследования, посвященные последовательному

применению РА и операции у больных раком молочной железы (РМЖ), показали обнадеживающие результаты. Нами выполнено пилотное исследование чрескожной РА под контролем ультразвука без операционного этапа у трех пожилых неоперабельных больных РМЖ.

Цель исследования. Оценить возможность выполнения РА у больных с небольшой первичной опухолью без операции, а также безопасность и вероятность осложнений, связанных с данным лечением.

Материалы и методы. Трем пациенткам с доказанным РМЖ (по результатам тонкоигольной биопсии) и размерами опухоли менее 2 см выполнена РА под контролем ультразвука под местной анестезией в амбулаторных условиях. В процессе лечения планировалась абляция опухоли и прилегающих тканей молочной железы. Эффект оценивали через 1, 6, 12 и 18 мес после лечения.

Результаты. Все пациентки перенесли манипуляцию с минимальным дискомфортом или совсем без него и были отпущены домой спустя 1 ч после процедуры. Средний возраст больных составил 81,3 года (76–86 лет), средний размер опухоли – 11,6 мм (10–13 мм). Опухоли располагались не менее чем в 1 см как от грудной стенки, так и от кожи. Длительность процедуры составила в среднем 10,3 мин (8–12 мин). В период после процедуры не отмечалось каких-либо осложнений. Ультразвуковое исследование, маммография, магнитно-резонансное исследование и тонкоигольная биопсия подтвердили некроз опухоли. Через 18 мес после процедуры рецидивов не отмечено.

Заключение. РА – приемлемая и безопасная методика лечения пожилых неоперабельных больных с первичным РМЖ ранних стадий.

Clayer M., Duncan W. Importance of biopsy of new bone lesions in patients with previous carcinoma. Clin Orthop Relat Res 2006;451:208—11

Важность биопсии новых впервые выявленных костных изменений у больных с предшествующей карциномой

Деструктивные поражения скелета у пациентов с висцеральными злокачественными опухолями в анамнезе могут маскироваться под отдаленные метастазы. Однако такое ощущение может повлечь за собой неадекватное лечение. В проспективное исследование были включены 50 пациентов (54 предшествующих злокачественных новообразования), наблюдавшихся в Южно-Австралийском центре скелетно-мышечных опухолей по поводу новых костных метастазов диагностированных ранее локализованных форм висцеральных опухолей. Всем пациентам выполняли биопсию очагов поражения, анализировали истории болезни. Преобладали больные раком молочной (РМЖ; n=24) и предстательной (РПЖ; n=11) железы. Костные изменения развивались в среднем через 84 мес после диагностики первичной опухоли, при этом наиболее поздно у больных РМЖ и наиболее рано у больных раком легкого. У 9 (15%) пациентов костные изменения были представлены новыми опухолями, у двух – некротизированными тканями, у одного – нормальной костной тканью. Новые опухоли чаще всего выявлялись у больных РМЖ (5 пациентов) и РПЖ (3 пациента). У больных раком легкого или почки в костях выявлялись только метастазы первичной опухоли. Отказ от проведения биопсии привел бы к серьезным диагностическим ошибкам в двух из трех случаев новых опухолей в костях. Мы рекомендуем выполнять биопсию новых костных изменений, особенно в тех случаях, когда первичной опухолью является РМЖ.

Kasum M. Breast cancer treatment-later pregnancy and survival. Eur J Gynaecol Oncol 2006;27(3):225—9

Лечение рака молочной железы: поздняя беременность и выживаемость

Несмотря на то что рак молочной железы (РМЖ) считается опухолью пожилых, он часто диагностируется у женщин в пременопаузе. Это обусловлено улучшением диагностики и тенденцией к более позднему деторождению. Увеличение числа нерожавших женщин с РМЖ вызывает озабоченность в связи с влиянием лечения на течение беременности, а также влиянием беременности на прогноз и выживаемость больных РМЖ. Показано, что радиотерапия не оказывает отрицательного влияния на здоровье потомства, сокращая только сроки лактации. У детей больных, забеременевших после химиотерапии, не выявлено каких-либо врожденных отклонений, однако отмечалось увеличение частоты прерывания беременности (10–29%). В настоящее время получены обнадеживающие результаты использования нескольких методик, улучшающих фертильность (эндокринная терапия, репродуктивные технологии, криоконсервация и овариальная трансплантация). Последующая беременность не снижает выживаемость больных РМЖ: показатели в этой группе часто такие же, как у небеременевших пациенток, а иногда даже лучше; профиль относительных рисков при этом благоприятный, а частота развития метастазов снижена.

Ueno T., Chow L.W., Toi M. Increases in circulating VEGF levels during COX-2 inhibitor treatment in breast cancer patients. Biomed Pharmacother 2006;60(6):277—9

Возрастание уровня циркулирующего сосудистого эндотелиального фактора роста в процессе лечения больных раком молочной железы ингибитором циклооксигеназы-2

Ингибиторы циклооксигеназы 2-го типа (ЦОГ-2) исследуются в качестве противоопухолевых агентов. Одним из механизмов торможения развития опухоли является блокирование ангиогенеза. Чтобы выяснить, как ингибиторы ЦОГ-2 оказывают регулирующее влияние на ангиогенез, мы исследовали изменения уровня эндотелиального фактора роста (VEGF) в сыворотке и плазме в процессе терапии ингибитором ЦОГ-2 целекоксибом совместно с 5-фторурацилом, эпирубицином и циклофосфамидом (FEC). Сывороточные уровни VEGF снижались на 3-й день от начала лечения (p<0,0001), а спустя 3 нед возрастали (p<0,0001). Плазменные уровни VEGF не снижались на 3-и сутки от начала терапии, однако были достоверно выше через 3 нед после начала лечения (p<0,05). Снижение уровня сывороточного и плазменного VEGF продолжалось вплоть до следующего цикла терапии. В группе больных раком молочной железы, получавших терапию по схеме FEC без целекоксиба, не было отмечено изменений сывороточного уровня VEGF в процессе лечения. По нашим данным, терапия ингибиторами ЦОГ-2 снижала сывороточные уровни VEGF в раннем периоде и повышала сывороточные и плазменные показатели VEGF в более подний период. Требуются дальнейшие исследования с целью объяснения механизмов регуляции продукции VEGF различными клетками и тканями больных раком.

Kairaluoma P.M., Bachmann M.S., Rosenberg P.H., Pere P.J. Preincisional paravertebral block reduces the prevalence of chronic pain after breast surgery. Anesth Analg 2006;103(3):703—8

Предоперационная паравертебральная блокада снижает выраженность хронических болей после операции на молочной железе

Нами уже сообщалось ранее, что предоперационная паравертебральная блокада (ППБ) обеспечивает значительное снижение болевых ощущений непосредственно в ранний послеоперационный период. В той же группе (n=60) продолжалось наблюдение в течение 1 года, состоявшее из 14-дневного дневника, отражающего потребность в анальгезирующих препаратах, а также телефонного опроса через 1, 6 и 12 мес со дня операции по поводу рака молочной железы (РМЖ). Потребность в анальгезирующих препаратах в 14-дневный послеоперационный период была одинаковой как в группе ППБ, так и в группе контроля. Через 1 мес болезненные ощущения, связанные с движением руки, были менее интенсивными в группе ППБ (p=0,005). Спустя 6 мес выраженность всех болевых симптомов была ниже в группе ППБ. Наконец, через 12 мес характер болевых ощущений (p=0,003), а также интенсивность боли в движении (p=0,003) и в покое (p=0,011) были ниже в группе ППБ. Полученные результаты не зависели от того, выполнялась ли диссекция подмышечных лимфатических узлов или нет. Неврогенные боли встречались с одинаковой частотой в обеих группах (2 и 3 случая соответственно). В дополнение к снижению непосредственной послеоперационной боли ППБ, вероятно, уменьшает интенсивность хронических болей, связанных с оперативным лечением РМЖ.

Gomatos I.P., Filippakis G., Albanopoulos K. et al. Complete endoscopic axillary lymph node dissection without liposuction for breast cancer: initial experience and mid-term outcome. Surg Laparosc Endosc Percutan Tech 2006;16(4):232-6.

Полная эндоскопическая подмышечная лимфоаденэктомия без липосакции при РМЖ: начальный опыт и промежуточные результаты

Цель исследования. Оценить в начальном исследовании выполнимость, безопасность и клиническую эффективность полной эндоскопической подмышечной лимфодиссекции (ПЭПЛД) у 4 больных раком молочной железы.

Материалы и методы. С января 2003 г. по март 2004 г. четырем женщинам выполнили лампэктомию в сочетании с ПЭПЛД (I, II, III уровни) без липосакции в лапароэндоскопическом отделении Афинской медицинской школы. Все 4 пациентки имели первичную опухоль менее 2 см и не имели как клинических, так и сонографических признаков поражения подмышечных лимфатических узлов.

Результаты. Эндоскопический этап операции во всех 4 случаях занял менее 70 мин (от 44 до 69 мин). Число удаленных лимфатических узлов составляло от 12 до 22. Лимфедемы, моторных нарушений, формирования серомы или раневых осложнений не наблюдалось. Удлинение сроков госпитализации произошло у одной пациентки вследствие продолжающейся лимфореи. Средний срок наблюдения составил 21,3 мес, за данный период 2 пациентки сообщили об умеренной гипо- и парестезии в верхних медиальных отделах руки со стороны операции. Ни в одном случае не были выявлены местные рецидивы.

Заключение. Хотя частичная эндоскопическая подмышечная лимфодиссекция не принята как метод выбора, вероятно, ПЭПЛД является методикой, которая могла бы успешно применяться в специализированных центрах у больных с метастатическими изменениями в сторожевых лимфатических узлах.

Taghian A.G., Jeong J.H., Mamounas E.P. et al. Low locoregional recurrence rate among node-negative breast cancer patients with tumors 5 cm or larger treated by mastectomy, with or without adjuvant systemic therapy and without radiotherapy: results from five national surgical adjuvant breast and bowel project randomized clinical trials. J Clin Oncol 2006;24(24):3927—32

Низкий уровень местного рецидива среди больных РМЖ с первичной опухолью более 5 см без поражения регионарных лимфатических узлов: результаты 5 национальных рандомизированных клинических исследований

Цель исследования. Злокачественные опухоли молочной железы размером более 5 см в диаметре с отсутствием метастатических изменений в периферических лимфатических узлах встречаются нечасто, и оптимальные терапевтические режимы для данной группы четко не определены. В этом исследовании нами оценивается частота местных рецидивов в данной группе больных, перенесших мастэктомию с или без адъювантного лечения и без послеоперационной лучевой терапией.

Материалы и методы. Из 8878 пациенток, участвовавших в исследованиях NSABBP B-13, B-14, B-19, B-20 и в исследовании B-23, посвященном неметастатическому раку молочной железы, только 313 соответствовали условиям данной работы (первичная опухоль больше или равна 5 см; медиана 5,5 см; интервал 5,0–15,5 см) и подверглись радикальной мастэктомии. Среднее время наблюдения составило 15,1 года. В адъювантном режиме 34,2% больных получили химиотерапию, 21,1% – гормонотерапию тамоксифеном, 19,2% – комбинированную химиогормональную терапию, в 25,5% случаев системная адъювантная терапия назначена не была.

Результаты. В 28 случаях были выявлены местные рецидивы. Общая 10-летняя совокупная вероятность развития только местного рецидива, местного рецидива с отдаленными метастазами или без и только отдаленных метастазов составила 7,1, 10,0 и 23,6% соответственно. Совокупная вероятность развития местного рецидива у больных с опухолями размером 5 см или больше 5 см составила 7,0 и 7,2% соответственно (p=0,9). Для пациенток, не получавших системной терапии либо получавших отдельно химиотерапию или гормонотерапию или комбинацию данных методов, вероятность составила 12,6; 5,6; 4,6 и 5,3% (p=0,2). Подавляющее число рецидивов (24 из 28) выявлялись на грудной стенке. Мультифакторный анализ не выявил достоверных прогностических показателей для местного рецидива.

Заключение. У пациенток с первичной опухолью, большей или равной 5 см, без поражения периферических лимфатических узлов, получавших лечение в обьеме радикальной мастэктомии с системной адъювантной терапией или без и без послеоперационной лучевой терапии, местный рецидив как первое проявление прогрессирования встречается редко. Послеоперационная лучевая терапия не может быть рекомендована как рутинная процедура для данной группы больных.

КЛИНИЧЕСКИЕ ПРЕИМУЩЕСТВА НОВЫХ АНТИЭСТРОГЕНОВ

А.Д. Зикиряходжаев, К.В. Максимов
РОНЦ им. Н.Н. Блохина РАМН, Москва

Эндокринотерапия сегодня по праву считается предпочтительной I линией лечения больных раком молочной железы (РМЖ). Неоспорим факт, что более 60% опухолей содержат рецепторы к стероидным гормонам – эстрогенам или прогестерону (РЭ и/или РП), т.е. потенциально в состоянии ответить на гормональную терапию.

Эффективность всех существующих методов эндокринотерапии связана с уменьшением пролиферирующего влияния эстрадиола на клетки РМЖ за счет блокады рецепторов или снижения уровня циркулирующих и тканевых эстрогенов.

Подобным механизмом обладают селективные модуляторы РЭ, классическим представителем которых является тамоксифен. Высокая эффективность, демонстрируемая препаратом в терапии как первичного, так и диссеминированного РМЖ в разных возрастных группах, сделала его «золотым стандартом» I линии лечения. Однако сохранение определенного агонизма при длительном использовании приводит к развитию таких весьма нежелательных побочных эффектов, как гиперпластические процессы эндометрия, остеопороз, гиперкоагуляционный синдром и т.д. [1, 2].

Именно поэтому чрезвычайно актуальным представлялось создание лекарственных форм, абсолютно лишенных эстрогеноподобных эффектов.

Этим требованиям в полной мере соответствует препарат ICI 182,78 Фазлодекс (фулвестрант), синтезированный компанией AstraZeneca. Фазлодекс является стероидным антиэстрогеном, конкурирующим с эндогенным 17β-страдиолом за связь с рецептором.

Механизм действия Фазлодекса сводится к следующему: по химической структуре препарат отличается от эстрадиола длинной алкил-аминной боковой цепью в 7-й альфа-позиции В-кольца, мономерно связывается с РЭ и тормозит образование димерных комплексов эстрадиола и его рецепторов. Созданный мономерный комплекс отличается слабым аффинитетом к элементу эндокринного ответа ДНК.

Отсутствие связи с ДНК приводит к отсутствию активации эстрогенрегулирующих генов. С другой стороны, в отличие от тамоксифена Фазлодекс вызывает не блокаду, а деградацию РЭ [3–5]. Связывающая способность фулвестранта, соответствующая 89%, близка к таковой у природного эстрадиола и значительно (в 100 раз) превосходит таковую тамоксифена [6]. К особенностям механизма действия препарата относится подавление димеризации ядерной транслокации к транскрипции. Это ведет к быстрому снижению уровня РЭ в опухоли и реализации противоопухолевого эффекта.

В доклинических исследованиях фулвестрант продемонстрировал полное отсутствие эстрогенной активности, блокировал эстрогеноподобную активность тамоксифена и эстрадиола у крыс и мышей. В исследовании *in vitro* Фазлодекс зарекомендовал себя более эффективным ингибитором роста РМЖ, чем тамоксифен, а также подавлял рост и прогрессию тамоксифенрезистентных опухолей [1, 6, 7].

Фазлодекс в целом хорошо переносится. Частота отмены препарата из-за побочных эффектов менее 1%. Последние имели, в основном, слабую или умеренную степень выраженности. Артралгии зарегистрированы всего у 5% больных, что значительно реже, чем при применении аримидекса. Тромбоэмболические осложнения наблюдались менее чем у 5% больных. Местные реакции от внутримышечных инъекций нивелировались со временем: если при первом введении их частота составляла до 7%, то при последующих это количество снижалось до 4%. Наиболее частыми (около 20%) были приливы, а также гастроинтестинальные расстройства (тошнота). Ожидаемые повышение риска кардиоваскулярных расстройств, а также уменьшение плотности костной ткани в процессе использования Фазлодекса реально не подтвердились [8]. Это показано при обследовании 23 больных РМЖ, получавших лечение фулвестрантом. У всех больных в сыворотке крови определяли уровень маркеров остеосинтеза (PINP, костной фракции щелочной фосфатазы и маркера костной резорбции CTX (С-концевой пептид). Отрицательной динамики изучаемых параметров в течение 18 мес наблюдения не отмечено, т.е. даже длительная терапия Фазлодексом (в отличие от применения ингибиторов ароматазы) не приводит к отрицательным эффектам, что особенно актуально при лечении больных в менопаузе.

Сочетание хорошей переносимости и выраженной эффективности способствовало все более

широкому внедрению Фазлодекса в клиническую практику, особенно у пациентов, которым проводилась длительная эндокринотерапия по поводу прогрессирующего РМЖ.

По данным A. Howell и соавт. [9], при применении фулвестранта у 19 больных распространенным РМЖ, резистентных к тамоксифену, в 7 (37%) случаях отмечен частичный эффект, в 6 (32%) стабилизация более 6 мес при средней продолжительности ответа около 26 мес.

Применение Фазлодекса в качестве II линии лечения после прогрессирования на фоне тамоксифена продемонстрировало схожую с аримидексом результативность. Однако время до прогрессирования в группе фулвестранта было достоверно (p<0,01) больше, чем при лечении анастрозолом.

Фазлодекс продемонстрировал сходную с тамоксифеном эффективность в качестве гормонотерапии I линии при положительных и неизвестных стероидных рецепторах в опухолях [10], причем использование фулвестранта позволяет после дальнейшего прогрессирования успешно применять другие антиэстрогены, в том числе тамоксифен [5].

При анализе результативности применения Фазлодекса и анастрозола (исследования 0020 и 0021) в стандартных дозах у прогрессирующих на тамоксифене больных (851 больная распространенным РМЖ в менопаузе) медиана времени до прогрессирования в обеих группах достоверно не различалась. Однако медиана продолжительности ответа на лечение была достоверно больше в группе фулвестранта (16,7 мес против 13,7 мес при применении анастрозола).

В настоящий момент в стадии проведения и оценки находится несколько международных исследований разной направленности. Так, в протоколах EFECT, SAKK, NCCTG оценивается эффективность Фазлодекса после использования ингибиторов ароматазы.

В исследованиях SWOG SO 226, SOFEA, FACT изучается возможность повышения результативности эндокринотерапии при комбинированном использовании фулвестранта и анастрозола.

Более глубокое осознание биологических особенностей канцерогенеза в последнее время привело к бурному развитию так называемой таргетной терапии. В соответствии с современными представлениями развитие и прогрессирование гормонозависимого РМЖ происходит не только за счет стимуляции РЭ и РП, но и за счет воздействия на рецепторы других факторов роста. Создаваемый при этом своего рода альтернативный путь стимуляции опухолевого роста не позволяет достигнуть ожидаемого от эндокринотерапии клинического эффекта даже при полной блокаде РЭ, обусловливая лекарственную устойчивость опухоли. Одним из этих путей является путь, зависимый от инсулиноподобного фактора роста (IGFR). Именно поэтому содружественная блокада РЭ и IGFR-путей опухолевой трансформации и прогрессии, т.е. совместное использование Фазлодекса и современных таргетных препаратов (герцептин, лапаитиниб, перитузумаб), – одно из самых перспективных направлений лекарственного лечения.

Без сомнения, перспективным является применение Фазлодекса в качестве адъювантной эндокринотерапии I линии у больных первичным РЭ+ РМЖ репродуктивного возраста, а также как компонента неоадъювантной терапии распространенного РМЖ.

В заключение хотелось бы подчеркнуть, что уникальный механизм, которым обладает Фазлодекс, уже позволил ему занять достойное место в эндокринотерапии первичного и метастатического РМЖ (II линия лечения), и, весьма вероятно, в ближайшем будущем показания к его применению еще более расширятся.

Высокая эффективность и хорошая переносимость Фазлодекса, скорее всего, в самом ближайшем будущем сделают его «золотым стандартом» эндокринотерапии XXI века, каким в XX являлся тамоксифен.

ЛИТЕРАТУРА

1. Heuderson I.C. A rose is no longer a rose. J Clin Oncol 2002;20:3365—68.
2. Howell A., Osborn C.K., Morris C. et al. Fazlodex: Development of a novel, «pure» antistrogen. Cancer 2000;89:817—25.
3. England G.M., Jordan V.S. Pure antiestrogens as a new therapy for dreast cancer. Oncol Res 1997;9(8):397—402.
4. Gibson M.K., Nemmeri I.A., Becrman W.S. et al. The mechanism of ICI 164384 antiestrogenicity involves rapid loss of oestrogen receptor in uterus tissue. Endocrinology 1991(4);129:2000—10.
5. Robertson J., Gutteridge E., Cheung K.J. et al. Oestrogen receptor expression in human breast cancer during long-term fulvestrant treatment. Proc ASCO 2004;abstr. 536.
6. Howell A. Preliminary experience with pure antiestrogens. Clin Cancer Res 2001;7:4369—75; discussion 4411—12.
7. Wakeling A.E. Similarities and distincions in the mode of action of different classes of antieostrogens. Endocr Relat Cancer 2000;7(1):17—28.
8. Agraval A., Hannon R.A., Cheung K.L. et al. Bone turnover markers in postmenopausal breast cancer patients treated with fulvestrant. Proc ASCO 2006;abstr. 680.
9. Howell A., Perfriend D.J., Robertson J.F.K. et al Pharmacokinetics, pharmacological, and antitumors effect of the specific antiestrogen fulvestrant in woman with advanced breast cancer. Br J Cancer 1996;74:300—8.
10. Cole M.R., Jones C.T.A., Todd I.D.M. A new antiestrogenic agent in breast cancer. A preliminary appraisal of ICI 46, 474. Br J Cancer 1971,25:270—5.

АДЪЮВАНТНАЯ ГОРМОНОТЕРАПИЯ ПЕРВИЧНОГО РАКА МОЛОЧНОЙ ЖЕЛЕЗЫ

В.П. Летягин, А.А. Волченко

РОНЦ им. Н.Н. Блохина РАМН, Москва

Рак молочной железы (РМЖ) на протяжении последних десятилетий занимает лидирующие позиции среди злокачественных новообразований у женщин. Количество заболевших в России составляет 38,2 на 100 000 населения. Пик развития РМЖ приходится на возраст от 50 до 60 лет, т.е. он поражает преимущественно женщин, находящихся в менопаузе. Значение гормональной терапии в общем комплексе лечебных мероприятий при РМЖ видно на примере применения антиэстрогена тамоксифена. Наиболее убедительным доказательством эффективности этого препарата в адъювантном лечении ранних стадий РМЖ являются данные общего обзора Оксфордского университета за 1998 г. Метаанализ данных 37 000 больных из 55 центров показал, что 5-летнее адъювантное лечение тамоксифеном сокращает частоту рецидивирования на 42%, а смертность на 25% [1]. Длительное применение тамоксифена может привести к развитию нежелательных побочных эффектов: тромбоза глубоких вен, гиперплазии эндометрия с переходом в рак. В экспериментах с клеточными линиями РМЖ человека выявлены клоны опухолевых клеток, становящиеся зависимыми от тамоксифена, т.е. стимулирующиеся к росту этим препаратом. Доказана возможность первичной резистентности к тамоксифену даже при рецепторположительных формах РМЖ [2]. Поэтому несмотря на несомненно высокую эффективность тамоксифена возникает необходимость исследовать другие препараты, которые не уступали бы тамоксифену и в то же время позволили бы избежать побочных нежелательных эффектов.

Появление нового поколения ингибиторов ароматазы, направленных на подавление основного пути продукции эстрогенов у женщин в менопаузе при РМЖ, предопределило возможное преимущество этого класса соединений над «золотым стандартом» гормонотерапии антиэстрогеном тамоксифеном. После получения положительных результатов терапии распространенных форм заболевания был проведен ряд работ по изучению эффективности ингибиторов ароматазы в адъювантной терапии. При этом данный класс препаратов использовался в качестве альтернативы тамоксифену, в комбинации с тамоксифеном, а также осуществлялся перевод больных на терапию анастрозолом после нескольких лет лечения тамоксифеном в адъювантном режиме.

ATAC (аримидекс, тамоксифен – монотерапия или их комбинация) [3] – это сравнительное двойное слепое рандомизированное исследование, в которое включены 9366 женщин в постменопаузе с локальным РМЖ. В рамках запланированного 5-летнего исследования пациентки были рандомизированы на 3 группы: 1-я – анастрозол 1 мг в день *per os* + плацебо; 2-я – тамоксифен 20 мг в день *per os* + плацебо; 3-я – анастрозол 1 мг + тамоксифен 20 мг в день. Главной целью исследования являлась оценка эффективности анастрозола по сравнению с таковой тамоксифена у женщин в постменопаузе с локальным РМЖ; оценивали также безопасность и переносимость лечения в группах сравнения при медиане наблюдения 68 мес. Анализ исследования ATAC подтвердил преимущества в эффективности и переносимости анастрозола в качестве инициальной адъювантной терапии у женщин в постменопаузе с локальным РМЖ.

Результаты исследований, посвященных оценке перехода на анастрозол после 2–3-летнего курса адъювантной терапии тамоксифеном по сравнению с продолжением лечения тамоксифеном, также свидетельствуют в пользу перехода с тамоксифена на терапию ингибиторами ароматазы [4].

F. Boccardo и соавт. [5] впервые предложили идею о переводе больных, получавших адъювантную терапию тамоксифеном, на лечение ингибиторами ароматазы. В проведенном рандомизированном исследовании после 2–3-летнего лечения тамоксифеном пациенты слепым методом распределялись на 2 группы: на тех, кому назначали анастрозол 1 мг в день, и тех, у кого продолжали терапию тамоксифеном 20 мг/сут. Общая продолжительность лечения составила 5 лет. Показатель безрецидивной выживаемости был основным в анализе эффективности лечения. Оценивали также общую выживаемость и безопасность проводимой терапии.

Все женщины (n=488) имели эстрогенположительную опухоль, медиана времени наблюдения составила 52 мес. На момент проведения анализа рецидивы заболевания зарегистрированы у 32 (14,2%) больных, получавших тамоксифен, и у 12 (5,4%) больных, леченных анастрозолом. При использовании тамоксифена по сравнению с анастрозолом отмечалось развитие большего числа вто-

рых первичных опухолей (10 и 5 случаев соответственно), включая 5 случаев рака эндометрия, а также смертельных исходов, не связанных с рецидивом заболевания. Таким образом, за последующие 36 мес в группе тамоксифена сообщили о случаях побочных эффектов 45 женщин по сравнению с 17 в группе с анастрозолом (p=0,0002). Безрецидивная выживаемость была значительно больше в группе анастрозола. Больше случаев, связанных с угрозой жизни или требующих госпитализации, отмечено в группе тамоксифена, чем в группе анастрозола (33 из 150 случаев против 28 из 203 случаев; p=0,04).

Из этого следует, что применение анастрозола после 2–3-летней терапии тамоксифеном в лечении больных ранним РМЖ в постменопаузе значительно улучшает безрецидивную выживаемость.

R. Jakesz и соавт. (объединенные результаты ABCSG-8 и ARNO 95) [6] также изучали такой подход в лечении женщин в постменопаузе с гормонозависимым ранним РМЖ. Больных одной группы (n=1618) после 2-летней адъювантной терапии тамоксифеном (20 или 30 мг ежедневно) переводили на ингибитор ароматазы анастрозол в дозе 1 мг, больные другой группы (n=1606) продолжали принимать тамоксифен по 20 или 30 мг в адъювантном режиме. В этом исследовании оценивались безрецидивная выживаемость и число возникновения контралатерального РМЖ в группах сравнения.

В исследование были включены 3224 пациентки, медиана времени наблюдения составила 28 мес. Было отмечено 40% снижение риска рецидива в группе с анастрозолом по сравнению с группой тамоксифена (67 против 110 случаев; p=0,0009). Безрецидивная выживаемость спустя 3 года составила 92,7% для группы, получавшей тамоксифен, и 95,8% для группы, которая была переведена на анастрозол. Оба варианта лечения хорошо переносились. Среди женщин, у которых отмечено прогрессирование болезни, частота рецидивов в виде отдаленных метастазов составила 62% (n=110). На долю контралатерального и развившегося на стороне поражения рецидивирования пришлось только 16% (n=28) в группе анастрозола и 23 % (n=41) в группе тамоксифена. При лечении тамоксифеном отмечено больше рецидивов заболевания, чем в группе пациенток, получающих анастрозол. Умерли 59 пациенток в группе тамоксифена и 45 в группе анастрозола.

Спустя 3 года общая выживаемость была немного выше в группе анастрозола (97%), чем в группе тамоксифена (96%), хотя это различие не достигало уровня статистической значимости (p=0,16).

Отмечалось значительно меньше тромбозов (p=0,034), эмболий (p=0,064) и случаев развития рака эндометрия (p=0,069) у пациенток, лечившихся анастрозолом, чем у получавших тамоксифен.

Метаанализ исследований ARNO, ABSCG и ITA показал статистически значимое улучшение показателей общей (кумулятивный риск 0,71; p=0,038) и безрецидивной выживаемости (0,59; p<0,0001) при назначении аримидекса после 2–3-летнего применения тамоксифена в качестве адъювантной терапии по сравнению с продолжением терапии тамоксифеном.

Эти данные демонстрируют целесообразность перехода на использование анастрозола у пациентов, которые в течение двух лет получали адъювантную терапию тамоксифеном.

Полученные результаты указывают, что не следует проводить полный 5-летний курс лечения тамоксифеном перед переходом на ингибиторы ароматазы. Кроме того, более высокая частота рецидивов (особенно в течение 1–3 лет), побочных эффектов в группе тамоксифена еще раз доказывает, что наиболее эффективная и безопасная терапия ингибиторами ароматазы должна назначаться на возможно более ранних этапах лечения.

ЛИТЕРАТУРА

1. Early Breast Cancer Trialists' Collaborative Group. Tamoxifen for early breast cancer: an overwiew of the randomised trials. Lancet 1998;351:1451—67.
2. Lykkesfeldt A. Mechanisms of tamoxifen resistance in the treatment of advanced breast cancer. Acta Oncol 1996;35:9—14.
3. ATAC Trialists' Group. Results of the ATAC (Arimidex, Tamoxifen,Alone or in Combination) trial after completion of 5 years' adjuvant treatment for breast cancer. Lancet 2005;365:60—2.
4. Boccardo F., Rubagotti A., Puntoni M. et al. Switching to anastrozole versus continued tamoxifen treatment of early breast cancer: preliminary results of the Italian Tamoxifen Anastrozole trial. J Clin Oncol 2005;23:5138—47.
5. Boccardo F., Rubagotti A., Puntoni M. and other ITA trialists. Switching to anastrozole versus continued tamoxifen treatment of early breast cancer: Updated results of the Italian tamoxifen anastrozole (ITA) trial. Proc Am Soc Clin Oncol 2005;23:10s (abstr).
6. Jakesz R., Jonat W., Gnant M.; for the ABCSG and the GABG. Switching of postmenopausal women with endocrine-responsive early breast cancer to anastrozole after 2 years' adjuvant tamoxifen: combined results of ABCSG trial 8 and ARNO 95 trial. Lancet 2005;366:455—62.

АДЪЮВАНТНАЯ ЭНДОКРИНОТЕРАПИЯ РАКА МОЛОЧНОЙ ЖЕЛЕЗЫ У ГРУППЫ БОЛЬНЫХ ПРЕМЕНОПАУЗАЛЬНОГО ВОЗРАСТА

И.В. Высоцкая, К.В. Максимов

РОНЦ им. Н.Н. Блохина РАМН, Москва

История гормонотерапии как высокоэффективного варианта лечения рака молочной железы (РМЖ) насчитывает более 100 лет. В 1896 г. Дж. Бетсон [1] опубликовал первое сообщение о ремиссии, достигнутой у трех больных распространенным РМЖ после выполненной овариоэктомии. Эта публикация была первой попыткой оценки роли эндокринной системы в канцерогенезе РМЖ, определения механизмов стероидогенеза, а также влияния стероидов на ткани-мишени.

Созданное направление привело в последующем к разделению РМЖ на гормонозависимый и гормононезависимый.

Большим шагом вперед явились сформулированная в середине прошлого века теория нейрогуморального контроля гипофиза со стороны гипоталамуса [2] и изучение соответствующих выделяемых им субстанций (рилизинг-гормонов). Оказалось, что эти гормоны непосредственно влияют на все жизненно важные функции организма, в том числе на стероидогенез в тканях-мишенях.

Импульсное выделение лютеинизирующего гормона рилизинг-гормона (ЛГРГ) в гипоталамусе стимулирует продукцию передней долей гипофиза фолликулостимулирующего и лютеинизирующего гормонов. Они являются центральным звеном, регулирующим как смену двух фаз менструального цикла, так и уровни соответствующих половых стероидов (эстрогенов и прогестерона). Параллельно этому было установлено значимое отрицательное влияние длительно повышенного уровня эстрогенов в канцерогенезе РМЖ. Все это привело к мысли о том, что тот или иной вариант устранения длительной эстрогенной стимуляции весьма значим для патогенеза РМЖ [3].

Это особенно актуально для группы больных репродуктивного возраста, у которых РМЖ развился на фоне сохраненной менструально-овариальной функции и высокого уровня циркулирующих эстрогенов. Существующий вариант хирургического удаления функционирующих яичников для определенного количества больных неприемлем, поскольку даже при успешном лечении и стойкой ремиссии делает невозможным сохранение фертильности.

Вот почему возникла и реализована идея создания таких лекарственных форм, с помощью которых можно было бы адекватно контролировать выработку эндогенных стероидов. По механизму действия синтезированные препараты могут иметь свойство агонистов ЛГРГ и их антагонистов.

Принципиальное различие в механизмах действия этих двух групп состоит в том, что применение агонистов приводит к непрерывной стимуляции гипофиза, в результате чего происходит сбой в каскаде стероидогенеза. Антагонисты отличаются тем, что аналогичный сбой происходит в результате непосредственной связи препарата с рецепторами ЛГРГ.

Наиболее широкое применение в клинической практике адъювантной эндокринной терапии РМЖ у больных в пременопаузе с РЭ+ опухолями нашли агонисты ЛГРГ, классическим представителем которых является Золадекс (Гозерелин).

Гозерелин разработан компанией «АстраЗенека» в виде удобных депо-форм; в дозе 3,6 мг он вводится 1 раз в 28 дней под кожу живота, при более высокой дозировке – 10,8 мг – повторное введение производится через 12 нед.

Изучение колебаний уровня эстрадиола на фоне применения Золадекса показало, что снижение последнего до кастрационных значений отмечается уже к 15-му дню использования препарата. При весьма удовлетворительной переносимости демонстрируемая препаратом эффективность альтернативна хирургической кастрации [8] с той лишь разницей, что в данном случае она обратима.

Впервые Гозерелин был использован для подавления овариальной функции при распространенном РМЖ в 1990 г. Дальнейшие исследования наглядно продемонстрировали высокую эффективность препарата у больных с диссеминированными опухолями, причем оказалось, что объективный эффект имеет место как при наличии, так и при отсутствии РЭ в опухоли, а также в группах с различным характером метастатических изменений.

Следующим шагом было включение Золадекса в адъювантную терапию первичного рецепторположительного РМЖ у пациентов в пре- и перименопаузе. Такая постановка вопроса весьма логична, поскольку и хирургическая, и лучевая кастрация могут сопровождаться рядом серьезных осложнений как местного, так и сис-

Результаты исследований, посвященных эффективности Золадекса у больных РМЖ

Исследование	Системная терапия	Период проведения исследования	Число больных < 50 лет	Число больных ≥ 50 лет
CRC (ZIPP)	± Тамоксифен, ± химиотерапия	1987–1999	1191	0
Southeast	± Тамоксифен	1989–1991	40	0
ECOG EST5188	FAC ± тамоксифен	1989–1994	1382	155
University of Pretorie	CMF	1987–1994	149	0
UKCCCR	Тамоксифен ± химиотерапия	1993–2000	2095	0
ICCG	CEF	1991–2000	784	0
GIVIO	± CMF; против одного Гозерелина; против одного тамоксифена; против комбинации Гозерелин + тамоксифен	1991–1996	397	0
Stockholm Breast Cancer Study Group	± Тамоксифен; CMF	1990–1994	700	0
Heidelberg + GABG	CMF или CE или CMF	1993–2000	646	0
IBCSG	CMF против Гозерелина; CMF против комбинации Гозерелин + тамоксифен	1990–1999	1111	0
Итого		1987–2000	9291	155

темного характера (например, ранний остеопороз, гиперлипидемия и как следствие – возрастание риска развития сердечно-сосудистых заболеваний).

Полное подавление овариальной функции, демонстрируемое Золадексом, отодвинуло на второй план такие инвазивные методы кастрации, как овариоэктомия и облучение яичников.

В многочисленных рандомизированных исследованиях было показано достоверное увеличение общего и безрецидивного интервала при включении в комбинацию адъювантной терапии агониста рилизинг-гормонов Золадекса.

Так, в работе L. Rutqvist и соавт. (ZIPP) [4], включающей 2631 пациентку (50% с N0), при сравнении различных адъювантных комбинаций – тамоксифен в течение двух лет, Гозерелин 26 мес, тамоксифен + Гозерелин, без эндокринной терапии – зарегистрировано достоверное увеличение безрецидивной выживаемости при применении Гозерелина.

Доложенные на ASCO (1999) Eastern Cooperative Oncology Group and VS Group результаты использования различных методов адъювантной терапии у больных в пременопауе с РЭ+ и N+[5] также продемонстрировали преимущество режимов, включавших Золадекс. Так, безрецидивный интервал был достоверно больше в подгруппах, где химиотерапия CAF проводилась на фоне Гозерелина (в особенности при комбинации последнего с тамоксифеном), чем при использовании одной химиотерапии. Однако достоверной разницы в общей продолжительности жизни не отмечено. Причем использование тамоксифена оказалось более эффективным в подгруппе пожилых больных в постменопаузе, а также в тех случаях, когда в результате лекарственного лечения наступила аменорея.

Схожие данные получены в исследовании R. Tasker и соавт. [6] (ACOS), изучавших результативность адъювантной химиотерапии CMF против комбинации Гозерелина с тамоксифеном у 1045 больных в пременопаузе с I–II стадией рецепторопоположительного РМЖ. При использовании эндокринотерапии авторами получены увеличение безрецидивного интервала и улучшение отдаленных результатов после химической кастрации.

Аналогичные выводы сделаны в исследовании ZEBRA, в котором были пронализированы результаты лечения 1045 больных с опухолями N+/N0, РЭ+. В группе, получавшей эндокринотерапию (Золадекс + тамоксифен), зарегистрирована достоверно более высокая безрецидивная выживаемость по сравнению с таковой при использовании схемы CMF.

Эти данные полностью подтвердились в аналогичных исследованиях (см. таблицу).

Основываясь на проведенных исследованиях и полученных результатах (более 9000 пациентов), можно с уверенностью сказать, что применение Золадекса в адъювантной гормонотерапии больных пременопаузального возраста – залог получения более обнадеживающих отдаленных результа-

тов, причем возможно применение Гозерелина как в виде монотерапии, так и в комбинации с тамоксифеном, а также в качестве «продолженного адъюванта» после соответствующей химиотерапии (CAF или CMF).

Наиболее целесообразно использовать Золадекс в тех клинических случаях, когда у пациентки не наступает аменорея при проведении цитостатической терапии [7], т.е. Золадекс в монорежиме или в комбинации с тамоксифеном, без сомнения, является «золотым стандартом» адъювантной эндокринотерапии у больных в пременопаузе с РЭ+ опухолями.

Начатое более 100 лет назад изучение механизмов эндокриночувствительности клеток РМЖ, важным этапом которого стало появление таких высокоэффективных препаратов, как Золадекс, анастрозол, фазлодекс, скорее всего, будет способствовать реальному осуществлению генетического регулирования экспрессии соответствующих рецепторов и повышению результативности лечебных воздействий.

ЛИТЕРАТУРА

1. Beatson G.T. On the treatment of inoperable 10 cases of carcinoma of the mamma: Suggestions for a new method of treatment of illustrative cases. Lancet 1896;ii:104—7.
2. Harris G.W. Nevral control of the pituitary gland. London, 1995.
3. Гарин А.М. Эндокринотерапия и гормонозависимые опухоли. М.; 2005.
4. Rutqvist L.E. Zoladex and tamoxifen for adjuvant treatment of premenopausal women with breast cancer: randomized trials CRC and GIVIO. Proc Am Soc Clin Oncol 1999;18:67a.
5. Davidson N., OЪNeill A., Vukov A. et al. Effectiveness of chemoendocrine therapy in the treatment of node-positive breast cancer patients with hormone receptor-positive tumors: an Eastern Cooperative Oncology Group phase III (E 5188, INF 0101). Proc Am Soc Clin Oncol 1999;18:67a.
6. Tasker R., Hausmaninger H., Samonigg H. et al. A comparison of the efficacy of adjuvant therapy (goserelin plus tamoxifen versus CMF in the treatment of premenopausal women with stage I-II breast cancer): 4 year results of Australian Breast Cancer Study Group. Proc Am Clin Oncol 1999;18:67a.
7. Endocrine Therapy of Breast Cancer. J.R. Robertson, R.I. Nicholson, D.F. Hayes (eds). 2002.
8. Boccardo F., Rubagotti F., Amoroso D. et al. Cyclophosphamide, methotrexate, and fluorouracil versus tamoxifen plus ovarian suppression as adjuvant treatment of estrogen receptor-positive pre-/perimenopausal breast cancer patients: results of the Italian Breast Cancer Adjuvant Study Group 02 randomized trial. Clin Oncol 2000;18:2718—27.

ЛЕЧЕНИЕ ДИФФУЗНОЙ ФИБРОЗНО-КИСТОЗНОЙ БОЛЕЗНИ

В.П. Летягин, И.В. Высоцкая

РОНЦ им. Н.Н. Блохина РАМН; ММА им. И.М. Сеченова

В последнее время отмечается резкое возрастание числа пациенток, обращающихся в лечебные учреждения по поводу доброкачественных заболеваний молочных желез. Наиболее часто среди них отмечается так называемая фиброзно-кистозная болезнь (ФКБ), или дисгормональная дисплазия, или мастопатия. По существующим статистическим данным диффузная мастопатия регистрируется у 20–60% женщин, причем 60–80% пациенток относятся к репродуктивному возрасту – 25–45 лет.

По данным Т.Т. Тагиевой [1], доброкачественные заболевания диагностируются у каждой 4-й женщины в возрасте до 30 лет и у 60% в возрасте после 40 лет, при том что половину всех клинических случаев составляют различные варианты диффузной ФКБ.

Первые описания клинических проявлений мастопатии относятся к 30-м годам XIX века (Cooper, 1829). Считается, что автором одного из первых классических определений мастопатии является T. Velpean (1838), применивший при описании проявлений данного заболевания термин «хроническая индурация». Позже (1840) R. Brodi в своих работах предложил называть этот процесс «серозно-кистозной опухолью» молочной железы, а Shimmelbusch (1892) – «кистозной аденомой» [2].

Наиболее полно и разносторонне характеристика специфических процессов, происходящих в ткани молочной железы при мастопатии, дана в классическом определении ВОЗ, согласно которому мастопатия – это дисгормональный гиперпластический процесс, характеризующийся широким спектром пролиферативных и регрессивных изменений ткани молочной железы с ненормальным соотношением эпителиального и соединительнотканного компонентов [3].

Не вызывает сомнений факт, что повышенный интерес к изучению подобного состояния связан, во-первых, с высокой его встречаемостью и, во-вторых, с существованием мнения, что мастопатия является фоном для развития рака молочной железы, риск возникновения которого в данном случае возрастает в несколько раз [4].

Молочная железа – орган-мишень для множества стероидных гормонов. На ее ткань оказывают влияние половые стероиды (эстрогены и прогестерон), гормоны гипофиза, щитовидной железы и коры надпочечников. Поэтому любые изменения в эндокринной системе организма клинически могут проявляться симптомокомплексом мастопатии.

phytoneering

Раскрывая силу растений

Нежная забота о Вашей груди

Мастодинон®

РАСТИТЕЛЬНЫЙ НЕГОРМОНАЛЬНЫЙ ПРЕПАРАТ

- Лечение мастодинии, мастопатии и предменструального синдрома
- Простота и удобство в применении

BIONORICA®
The phytoneering company

Представительство БИОНОРИКА АГ, Россия
Тел.: (495) 502-90-19, факс: (495) 734-12-00
http://www.bionorica.ru e-mail: bionorica@co.ru

Основная роль в возникновении ФКБ отводится дисгормональным расстройствам, а именно относительной или абсолютной гиперэстрогенизации и прогестерондефицитному состоянию. Подобная ситуация приводит к отеку и гипертрофии внутридольковой соединительной ткани, а пролиферация протокового эпителия – к образованию кист.

Вторым провоцирующим фактором является нарушение нормального уровня пролактина и возникновение состояния, называемого гиперпролактинемией. К причинам, вызывающим гиперпролактиемию, относят увеличение числа пролактинсекретирующих клеток, повышенную секрецию тиреотропного гормона, применение некоторых лекарственных препаратов (обычно агонистов дофамина). Увеличение уровня пролактина приводит к нагрубанию, болезненности и отеку ткани молочной железы преимущественно во второй фазе менструального цикла.

Вышеописанные клинические изменения, вне всякого сомнения, требуют определенной коррекции.

В последнее время в качестве корригирующего лечения все более широко используется фитотерапия, в частности препарат Мастодинон, разработанный немецкой компанией «Бионорика АГ» (Германия). В основе механизма его действия лежит установленное *in vitro* дофаминергическое воздействие на Д2-рецепторы гипоталамуса, приводящее к снижению уровня пролактина. Клинически действие препарата проявляется сужением расширенных протоков, снижением активности пролиферативных процессов, в значительной степени уменьшаются отек и болевые ощущения.

Первые упоминания клинического использования плодов Авраамова дерева (*Vitex agnus castus*) – основного действующего вещества препарата Мастодинон – относятся к древности (IV век до н.э.) и связаны с именем Гиппократа. И только с 1970-х годов началось его активное клиническое применение.

По данным Московского маммологического диспансера, из 225 пациенток с диффузной ФКБ у 171 (76%) в процессе лечения Мастодиноном было отмечено явное субъективное улучшение состояния в виде уменьшения нагрубания молочных желез и исчезновения болевого синдрома. Клинические данные в 72% случаев были подтверждены результатами обследований (рентгеномаммография + УЗИ и термография). Отсутствие субъективного и объективного эффекта отмечено только у 49 (21,7%) пациенток, а отрицательная динамика – только в 5 случаях.

Среди 46 больных с кистозной формой ФКБ 29 (63%) отметили явное клиническое улучшение, в 14 (30,5%) случаях стойкого эффекта не отмечено и всего 3 больные сообщили об ухудшении самочувствия.

Высокую эффективность продемонстрировал Мастодинон при лечении мастодинии. Из 89 больных с выраженным болевым синдромом в процессе терапии полный эффект зарегистрирован у 75 (84,2%).

Л.М. Бурдина [5], оценивая результативность лечения Мастодиноном, отмечает, что наибольшей эффективностью препарат обладает в отношении диффузной формы ФКБ, сопровождающейся выраженным болевым синдромом, а также нагрубанием и ощущением тяжести в молочных железах. При анализе результатов использования препарата в группе из 1472 больных у 1064 отмечена субъективная и объективная положительная динамика. При лечении пациенток с поликистозом результаты, по мнению автора, не столь показательны: так, положительный эффект зарегистрирован в 45,5% случаев, а у 6 (7,8%) женщин отмечена отрицательная динамика в виде увеличения диаметра заполненных кист.

Аналогичные результаты приводят в своих работах В.П. Летягин и соавт. [6]. По данным авторов, при лечении мастодинии и нагрубания молочных желез в группе молодых пациенток клинико-рентгенологическая эффективность Мастодинона составила 79,4%, что значительно превышает результаты, полученные при использовании отвара из сбора трав (54,1%) и йодистых препаратов (63,4%). В терапии кистозной формы ФКБ эффективность Мастодинона была несколько ниже (45,7%) и уступала комбинации фитотерапии и бета-каротина (61,4%). Наконец, самой низкой была эффективность применения Мастодинона при лечении фиброзной формы мастопатии – 40,8%.

Большинство авторов сходятся во мнении, что основным показанием к использованию препарата должна быть диффузная ФКБ с выраженной масталгией на фоне гиперпролактинемии либо мастопатия с преобладанием кистозного компонента.

Помимо высокой эффективности препарат отличается удобством использования, что немаловажно для современных женщин. Стандартный режим назначения предусматривает двукратный прием 30 капель готового раствора либо использование таблетированной формы в дозировке 1 таблетка 2 раза в день. Длительность применения определяется индивидуально в зависимости от эффективности и остаточной клинической симптоматики. Препарат характеризуется хорошей переносимостью: наиболее часто регистрируемыми побочными эффектами являются небольшое увеличение массы тела, гастроинтестинальные расстройства, головная боль, которые в большинстве своем носят преходящий характер.

В заключение хотелось бы отметить, что высокая эффективность и хорошая переносимость Мастодинона в определенных клинических ситуациях уже сделали его стандартом терапевтической коррекции, позволяющей большинству женщин забыть о проявлениях такого широко распространенного заболевания, как фиброзно-кистозная мастопатия.

ЛИТЕРАТУРА

1. Тагиева Т.Т. Мастопатия: негормональные средства лечения. Гинекология 2004;6(5).
2. Мустафин Ч.К. Вопросы диагностики и лечения диффузной мастопатии. Доктор Ру. 2005;(5).
3. Практическая маммология. Под ред. акад. М.И. Давыдова и проф. В.П. Летягина. М., Практическая медицина; 2007.
4. Манушарова Р.А. Лечение диффузной фиброзно-кистозной болезни. Леч врач 2006;(3).
5. Бурдина Л.М. Лечение заболеваний молочных желез и сопутствующих нарушений менструального цикла. Леч врач 1999;(8).
6. Опухоли молочной железы (клиника, диагностика, лечение, прогноз). Под ред. проф. В.П. Летягина. М., Ярк; 2000. с. 12–4.

ОРГАНОСОХРАНЯЮЩЕЕ И ФУНКЦИОНАЛЬНО ЩАДЯЩЕЕ ЛЕЧЕНИЕ НАЧАЛЬНОГО РАКА ЭНДОМЕТРИЯ

О.В. Чулкова, Е.Г. Новикова, С.М. Пронин

Московский научно-исследовательский онкологический институт им. П.А. Герцена, Москва

ORGAN-PRESERVING AND FUNCTIONALLY SPARING THERAPY FOR EARLY ENDOMETRIAL CANCER

O.V. Chulkova, Ye.G. Novikova, S.M. Pronin

P.A. Herzen Moscow Research Oncological Institute, Moscow

The paper assesses treatment options (both organ-preserving and functionally sparing ones) for early endometrial cancer in different age periods. It shows indications for each of the proposed options, their advantages and disadvantages, and results. The beginning of the article occupies a great deal of room in describing the diagnosis of early cancer of the corpus uteri. The role of meticulous monitoring of these patients is emphasized once again.

Занимая первое место в структуре онкологической заболеваемости среди злокачественных опухолей женских половых органов, рак эндометрия (РЭ) и сегодня остается одной из самых актуальных проблем в онкогинекологии. За последнее десятилетие в России, как и в большинстве стран мира, отмечается отчетливая тенденция к росту заболеваемости РЭ – с 14,3 в 1991 г. до 19,7 в 2004 г. При этом преобладают начальные (I–II) стадии процесса (74%), что на сегодняшний день является хорошим и перспективным показателем. Сегодня под начальным РЭ принято понимать атипическую гиперплазию с дисплазией эпителия III степени, карциному *in situ* и РЭ Ia стадии. В настоящее время экстирпация матки с придатками и самостоятельная гормонотерапия гестагенами являются наиболее широко применяющимися методами лечения начального РЭ. Однако в последние годы в практической деятельности начинают использоваться другие хирургические методы лечения, альтернативные классическим, такие как экстирпация матки без придатков и аблация эндометрия.

Однако какой из перечисленных методов будет применяться в лечении начального РЭ не так важно, как то, насколько информативны результаты диагностического поиска, позволяющие точно установить наличие и истинную распространенность опухолевого процесса. Клиницист в каждом конкретном случае составляет индивидуальный план лечебных мероприятий, ориентируясь на возраст больной, морфологическую структуру опухоли, степень дифференцировки опухолевых клеток, потенциальную чувствительность данного вида опухоли к гормонотерапии, выраженность экстрагенитальной патологии, являющейся противопоказанием к проведению того или иного метода лечения.

Сегодня в диагностике начального РЭ реализуется стандартный алгоритм уточняющей диагностики, включающий в себя высокоинформативные методы исследования: ультразвуковое сканирование в режиме цветового допплеровского картирования (ЦДК), гистероскопию, желательно с флюоресцентной диагностикой (ФД) и прицельной биопсией эндометрия, морфологическое исследование полученного материала.

Применение ЦДК при проведении УЗИ позволяет визуализировать патологические очаги неоваскуляризации и с большей достоверностью по сравнению с режимом «серой шкалы» выявить наличие и истинную глубину инвазии в миометрий, т.е. помогает установить стадию процесса на дооперационном этапе.

Использование при гистероскопии флюоресцентного исследования с опухолевотропными фотосенсибилизаторами и их метаболитами (фотосенс, 5-аминолевулиновой кислотой – 5-АЛК) оказывает существенную помощь в диагностике заболевания и оценке его распространенности. Принцип действия метода основан на выявлении злокачественных новообразований малых размеров (до 1 мм) за счет избирательного накопления в них заранее вводимого в организм больной фотосенсибилизатора (5-АЛК) с последующей регистрацией флюоресценции (собственной и индуцированной) на экране видиосистемы при воздействии лазерного излучения в ультрафиолетовом спектре. ФД с 5-АЛК позволяет визуализировать невидимые глазом микроскопические опухолевые очаги на, казалось бы, неизмененной слизистой, уточнять их топографию и получать прицельную биопсию с этих мест. Информативность метода при начальном РЭ достигает 80%.

Несомненно, заключительным и решающим методом диагностики начального РЭ является гистологическое подтверждение гистероскопического заключения, позволяющее определить характер морфоструктурных изменений.

В настоящее время от каждой женщины получают информированное согласие о планируемом лечении, что очень важно, так как пациентка непосредственно и осознанно участвует в процессе выбора лечения.

Лечение начального РЭ у женщин репродуктивного периода принято начинать с гормонотерапии. Применение высокоактивных прогестиновых препаратов позволяет не только излечить молодых женщин от онкологического заболевания, но и сохранить им менструальную и детородную функции. Морфологические изменения, происходящие в опухоли под воздействием гормонотерапии, заключаются в постепенном усилении структурной и функциональной дифференцировки клеток с признаками секреторной трансформации с последующим достижением атрофических изменений в эндометрии.

За период с 1975–2003 гг. в МНИОИ гормонотерапия как самостоятельный метод лечения применялась у 125 женщин репродуктивного периода: у 56 с атипической гиперплазией эндометрия – АГЭ (дисплазия III степени) и у 69 по поводу начального РЭ (Iа стадии). Средний возраст больных составил 30,5 года. Многолетний клинический опыт лечения молодых больных позволил выработать эффективную двухэтапную схему гормонального лечения.

Первый этап преследует цель достичь излечения онкологического заболевания, второй предусматривает коррекцию нарушенного гормонального гомеостаза для восстановления нормального овуляторного менструального цикла.

На первом этапе больным молодого возраста с АГЭ вводят 12,5% раствор 17-ОПК по 500 мг в/м 3 раза в неделю в течение 2 мес (так называемая доза достижения эффекта – ДДЭ) – 14–15 г препарата. Затем производят забор материала эндометрия во время гистероскопии для оценки чувствительности опухоли по степени гормонального патоморфоза (полученный биоптат сравнивают с исходным до лечения). Если степень патоморфоза достаточно выражена, считается, что опухоль гормоночувствительна и лечение прогностически эффективно. Следующие 2 мес больная получает по 500 мг 12,5% раствора 17-ОПК в/м 2 раза в неделю. Данный этап лечения завершается последующим еще 2-месячным введением 12,5% раствора 17-ОПК по 500 мг в/м уже 1 раз в неделю. Всего на курс лечения больная получает 23–28 г ОПК (с учетом ДДЭ).

В качестве лекарственных препаратов могут быть использованы не только 12,5% раствор 17-ОПК, но и провера и депо-провера, Наиболее удобны в применении таблетированные формы типа проверы. Одна таблетка этого препарата содержит 500 мг медроксипрогестерона ацетата, таким образом дозы в схемах лечения остаются теми же.

Схема лечения больных начальными формами РЭ отличается большей интенсивностью. 1-й этап лечения длится приблизительно около года. Больные ежедневно в течение 2 мес получают по 500 мг 12,5% раствора 17-ОПК в/м (ДДЭ 25–30 г), после чего оценивают чувствительность опухоли по морфологическим критериям и определяют прогноз гормонального лечения. Затем лечение ОПК продолжают по 500 мг в/м через день в течение 2 мес до достижения суммарной дозы 40–45 г (с учетом ранее полученной ДДЭ). После этого интенсивность гормонотерапии постепенно снижается таким образом, чтобы курсовая доза за год лечения составила 60–70 г ОПК.

1-й этап лечения заканчивается излечением онкологического заболевания, что должно быть подтверждено проведением гистероскопии и наличием атрофии эндометрия в соскобе матки по морфологическому заключению. Но гормональные расстройства, вызвавшие развитие опухоли, еще не устранены.

Следующий этап направлен на восстановление нормальных овуляторных менструальных циклов. В течение 6 мес искусственно создается менструальный цикл при помощи комбинированных гормональных препаратов 1-го и 2-го поколения (типа нон-овлон, овидон, ригевидон и т.д.). Это позволяет восстановить функциональную активность эндометрия. В дальнейшем возможно осуществление реабилитации яичниковой функции по индивидуальной программе.

У ряда больных овуляторные менструальные циклы восстанавливаются без медикаментозной терапии, иногда требуется индукция овуляции. При наличии синдрома склерокистозных яичников, подтвержденного эндоскопически, выполняют оперативное лечение в объеме клиновидной резекции яичников (лапаротомическим или лапароскопическим доступом).

Органосохраняющее лечение следует проводить под строгим динамическим наблюдением. Эндоскопический контроль с прицельной биопсией эндометрия показан после введения ДДЭ 17-ОПК, при достижении половинных курсовых доз, а также по завершении 1-го онкологического этапа, поскольку суждение о достижении атрофии эндометрия, т.е. излеченности, является чрезвычайно ответственным моментом.

Полноценная гормональная реабилитация подтверждается восстановлением фертильности пациенток. За время наблюдения у 35 женщин из 125 отмечено 40 беременностей, 24 из них закончились рождением здоровых детей, 6 – искусственными абортами, 9 – самопроизвольными выкидышами и 1 женщина находится во II триместре беременности. Сроки наблюдения за представленной группой больных колеблются от 2 до 25 лет. Более половины из них прослежены свыше 10 лет.

При неэффективности проводимой гормонотерапии у женщин репродуктивного периода

им предлагается хирургическое лечение. Дискуссионным остается вопрос о необходимом объеме оперативного вмешательства. В настоящее время выполнение экстирпации матки с придатками является стандартом, однако удаление у молодых пациенток эндокриннозависимых органов (матки и яичников) неизбежно приводит к развитию кастрационного синдрома, требующего проведения длительной заместительной гормональной терапии для восполнения функции яичников. Благоприятное клиническое течение начального РЭ (G1, отсутствие инвазии в миометрий) позволяет у ряда женщин молодого возраста в плане функционально щадящего лечения сократить объем хирургического вмешательства до экстирпации матки без яичников.

За период с 1993 по 2003 г. операция выполнена 50 молодым женщинам: 31 по поводу начального РЭ (Iа стадия) и 19 с АГЭ, соответствующей дисплазии эпителия III степени. Средний возраст больных 36,2 года. Сроки наблюдения за пациентками составляют от 1 до 10 лет. При комплексном обследовании данных за поражение гонад и прогрессирование заболевания за время наблюдения не получено. Таким образом, с одной стороны, из организма женщины удаляется орган-мишень – опухолевоизмененный эндометрий, с другой, пациентка избегает кастрационного синдрома, что значительно улучшает ее послеоперационную реабилитацию и качество жизни.

У женщин пре- и постменопаузального периодов с начальным РЭ предпочтительным считается выполнение экстирпации матки с придатками, что является достаточным и адекватным объемом операции, обусловливающим предельно возможные высокие и стабильные отдаленные результаты. 5-летняя выживаемость составляет 98,7%. Однако наличие у отдельной части больных выраженной экстрагенитальной патологии является противопоказанием для выполнения экстирпации матки с придатками и проведения длительной гормонотерапии. Постепенное внедрение широко и эффективно используемой в гинекологической практике для излечения фоновых заболеваний эндометрия гистерорезектоскопической аблации позволило применить метод у данного контингента больных в лечении начального РЭ. Под термином «аблация» подразумевают любой вид деструкции эндометрия с полным уничтожением его базального слоя с подлежащим миометрием на глубину 3–4 мм и более.

В отличие от электрической основным недостатком лазерной аблации является отсутствие материала для последующего морфологического исследования, что существенно ограничивает ее применение в онкологии. К настоящему моменту известны следующие электрохирургические техники деструкции слизистой оболочки матки: резекция, коагуляция и вапоризация. Каждая из этих методик имеет свои преимущества и недостатки, что позволяет хирургу выбрать наиболее оптимальный и приемлемый способ деструкции в каждом индивидуальном случае.

При воздействии электрического тока высокой частоты на эндометрий происходит трансформация электрической энергии в тепловую. Постепенное нагревание тканей до 45–70°С дает коагуляционный эффект, обусловленный высыханием тканей и денатурацией белка. Одновременно осуществляется гемостаз в результате коагуляции кровеносных сосудов. Быстрое нагревание тканей до 100°С и выше приводит к мгновенному переходу жидкого содержимого клеток в газообразное состояние и к разрыву клеток из-за увеличения объема. Это обусловливает режущий эффект. Комбинированный режим «blend», совмещающий оба эти эффекта, позволяет при резекции одновременно осуществлять гемостаз. Коагулирующее и режущее воздействие высокочастотного тока на ткани зависит от характера электрической волны, мощности тока, а также от свойств ткани. Непосредственная деструкция эндометрия происходит при контакте активного электрода с тканью при замкнутой электрической цепи. Операцию начинают с области трубных углов и дна матки. Затем последовательно удаляют эндометрий задней, боковых и передней стенки матки до внутреннего зева. Область внутреннего зева оставляют интактной во избежание стеноза цервикального канала.

Существуют разные модификации электродов, различающиеся по форме, каждая из которых имеет свое предназначение.

За период с 1999 по 2003 г. в МНИОИ аблация эндометрия выполнена 59 больным, находящимся в пре- и постменопаузе: 34 с АГЭ с дисплазией эпителия III степени и 25 по поводу начального РЭ (Iа стадия).

Деструкцию эндометрия осуществляли без предварительной гормональной подготовки, при этом резекцию эндометрия провели 14 пациенткам, коагуляцию – 29, а вапоризацию слизистой матки – 16.

После проведенного лечения у 42 пациенток зафиксирована аменорея, у 17 – гипоменструальный синдром. Сроки наблюдения за больными составили от 1 мес до 5 лет. На сегодняшний день в процессе динамического наблюдения при комплексном обследовании (УЗИ, гистероскопия, морфологическая верификация аспиратов и биоптатов из полости матки) рецидив заболевания выявлен у двух пациенток, им выполнена экстирпация матки с придатками.

По истечении 6 мес с момента проведения аблации эндометрия всем пациенткам с целью оп-

ределения состояния внутренней поверхности матки выполняли контрольную гистероскопию с прицельной биопсией эндометрия, при которой отмечали выраженные грубые внутриматочные синехии, устья маточных труб, как правило, не определялись, были облитерированы.

Морфологическое заключение, свидетельствующее о сохранившейся патологической трансформации, т.е. об отсутствии эффекта от проведенного гистерорезектоскопического лечения, являлось основанием для осуществления повторной аблации, необходимость в которой возникла у двух пациенток. На различных сроках после аблации эндометрия 10 пациенткам из 59 выполнена экстирпация матки с придатками. У двух из них показанием к операции стал выявленный рецидив заболевания, у трех – прогрессирующий аденомиоз, у двух – продолженный рост миомы, у трех – психологический фактор (мнительность пациенток в связи с возможным развитием рецидива заболевания именно у них).

При гистологическом исследовании удаленных маток пациенток, ранее подвергшихся деструкции эндометрия, у двух больных выявлены микроочаги высокодифференцированной аденокарциномы в пределах эндометрия, у остальных восьми отмечены микроучастки атрофичного эндометрия без признаков дисплазии на фоне выраженного фиброзного компонента.

Оставаясь до некоторой степени спорной операцией, аблация эндометрия как метод лечения начального РЭ завоевывает все большую популярность как среди врачей, так и среди больных. С точки зрения пациенток операция благоприятна в психоэмоциональном плане, так как позволяет им излечиться от онкологического заболевания, сохранив при этом матку – орган, олицетворяющий для многих женское начало. С точки зрения врачей основными преимуществами операции являются высокая эффективность, хорошая переносимость, значительно меньшее количество осложнений по сравнению с гистерэктомией, минимальная травматичность, быстрое восстановление трудоспособности, более высокая экономичность (в частности, благодаря значительному уменьшению числа послеоперационных койко-дней) и уменьшение длительности операции (длительность аблации эндометрия варьирует в пределах 20–40 мин).

Однако необходимо помнить, что «минимально» инвазивная эндоскопическая операция при неправильной оценке ситуации или в неопытных руках может стать «максимально» инвазивной и привести к трагическим последствиям. Необходимы тщательный учет показаний и противопоказаний к операции, правильный отбор больных и постоянное совершенствование техники ее выполнения. При соблюдении этих условий аблация эндометрия может и должна стать реальной альтернативой гистерэктомии, заменив ее в ряде случаев.

В заключение хотелось бы еще раз отметить, что эффективность проведенного лечения зависит не от того, какой из перечисленных методов будет применяться в лечении начального РЭ, а от того, насколько информативны будут результаты диагностического поиска, позволяющие точно установить наличие и истинную распространенность опухолевого процесса.

Ввиду высокой ответственности за жизнь и здоровье пациентки органосохраняющее и функционально щадящее лечение больных с начальным РЭ должно выполняться в специализированных онкологических учреждениях под строгим динамическим наблюдением.

РЕКОМЕНДУЕМАЯ ЛИТЕРАТУРА

1. Берштейн Л.М. Гормональный канцерогенез. С.-Пб., Наука; 2000.
2. Бохман Я.В., Волкова А.Т., Чепик Щ.Ф. и др. Возможно ли излечение рака эндометрия I стадии без операции и лучевой терапии? В кн.: Гормонотерапия рака эндометрия. Под ред. Я.В. Бохмана, Я. Бонтэ, А.С. Вишневского и др. НИИ онкологии им. Н.Н. Петрова РАМН. С.-Пб., Гиппократ; 1992. с. 119–27.
3. Востров А.Н. Комплексная ультразвуковая диагностика рака эндометрия. Автореф. дис. ... канд. мед. наук. М.; 2002.
4. Морфологические особенности предрака и начальных форм рака тела матки. Методические рекомендации. Под ред. проф. Г.А. Франка, докт. мед. наук Т.А. Белоус, канд. мед. наук Н.В. Соколовой. М., 1991.
5. Новикова Е.Г., Чулкова О.В. Роль гистероскопии в диагностике и мониторинге за больными раком эндометрия. В сб.: Эндоскопия в диагностике и лечении патологии матки. Ч. 2. М.; 1997. с. 114–5.
6. Новикова Е.Г., Чиссов В.И., Чулкова О.В. и др. Органосохраняющее лечение в онкогинекологии. М., ВИДАР-М; 2000.
7. Саркисов С.Э. Гистероскопическая эндохирургия матки. Автореф. дис. ... докт. мед. наук. М.; 1999.
8. Чекалова М.А. Ультразвуковая диагностика злокачественных опухолей тела матки. Автореф. дис. ... докт. мед. наук. М.; 1998.
9. Новикова Е.Г., Чулкова О.В., Пронин С.М. Предрак и начальный рак эндометрия у женщин репродуктивного возраста. М., МИА; 2005.
10. Benshushan A. Endometrial adenocarcinoma in young patients: evaluation and fertility-preserving treatment. Eur J Obstet Gynecol Reprod Biol 2004;117(2):132—7.
11. Mazzon I., Corrado G., Morricone D., Scambia G. Reproductive preservation for treatment of stage IA endometrial cancer in young women: hysteroscopic resection. Int J Gynecol Cancer 2005;15(5):974—8.
12. Lee T.S., Jung J.Y., Kim J.W. et al. Feasibility of ovarian preservation in patients with early stage endometrial carcinoma. Gynecol Oncol 2007;104(1):52—7. Epub 2006 Aug 2.
13. Kaku T., Yoshikawa H., Tsuda H. et al. Conservative therapy for adenocarcinoma and atypical endometrial hyperplasia of the endometrium in young women: central pathologic review and treatment outcome. Cancer Lett 2001;167(1):39—48.

НЕЗРЕЛЫЕ ТЕРАТОМЫ ЯИЧНИКОВ

И.Ю. Давыдова, В.В. Кузнецов, А.И. Карселадзе
РОНЦ им. Н.Н. Блохина РАМН, Москва

К редким и малоизученным новообразованиям яичников относят герминогенные опухоли, на долю которых приходится 20% всех злокачественных опухолей яичников. Герминогенные опухоли имеют особенности клинического течения, диагностики и лечения, отличающие их от самых распространенных злокачественных форм – эпителиальных опухолей яичников. К обследованию и, в особенности, лечению данного контингента больных необходим дифференцированный подход, правильность которого будет существенно влиять на течение заболевания и прогноз. Злокачественные формы герминогенных опухолей яичников включают несколько гистотипов, которые на начальном этапе имеют схожую клиническую картину. К ним относятся дисгерминома, опухоль эндодермального синуса, эмбриональный рак, полиэмбриома, хориокарцинома, незрелая тератома. Наиболее часто встречается смешанная форма герминогенных опухолей, включающая 2 и более морфологических компонента.

В данной статье будет рассмотрен редкий и чрезвычайно интересный по своему течению тип герминогенных новообразований яичников – незрелая тератома. Незрелые тератомы составляют 1% от всех злокачественных опухолей яичников и стоят на 3-м месте по частоте среди герминогенных опухолей после дисгерминомы и опухоли эндодермального синуса. Эта опухоль встречается преимущественно у детей и женщин молодого возраста [1].

В незрелой тератоме присутствует разное количество незрелых тканей эмбрионального типа, наряду с которыми могут встречаться и зрелые тканевые элементы [2]. Основной теорией развития тератоидных новообразований считают партеногенетическую.

Средний возраст больных незрелой тератомой яичников составляет 18 лет, максимальный – 40 лет [1, 3]. Патогномоничных симптомов для этого заболевания нет, обычно жалобы (у большинства больных боль в животе, увеличение живота в объеме) возникают за несколько недель до обращения в клинику, однако у четверти больных может развиться клиника острого живота.

Физикальное обследование позволяет определить опухолевое образование в малом тазу, часто сочетающееся с болью и локальным напряжением мышц живота.

Характерной особенностью незрелой тератомы является ее быстрый рост, который обусловлен патологическим размножением клеток, кровоизлиянием под капсулу или в толщу опухоли, хорошим кровоснабжением [4]. Из-за большого количества сосудов и тонкой стенки опухоли происходят разрывы и кровоизлияния, определяющие картину «острого» живота. Этому способствует и тонкая ножка опухоли, которая может подвергаться перекруту.

Макроскопическая картина. Большинство незрелых тератом – это большие односторонние опухолевые образования, достигающие в среднем 18 см в диаметре, массой до 2,5 кг. Капсула гладкая, поверхность разреза преимущественно солидная с мелкими кистами, содержащими муцинозную, серозную жидкость или кровь. Солидные участки (представляющие собой, как правило, нервную ткань) мягкие, серо-розового цвета с очагами кровоизлияний и некрозов. В опухоли могут присутствовать волосы, зубы, кость, хрящ, кальцинаты [5–7].

Возможны перфорация капсулы, сращения с окружающими тканями и инвазия. В I стадии болезнь диагностируется приблизительно у 70% больных [1, 3, 8]. В 5% наблюдений в противоположном яичнике обнаруживаются доброкачественные кистозные тератомы, которые ошибочно раньше трактовали как метастаз.

Вовлечение второго яичника в опухолевый процесс при отсутствии опухолевой диссеминации – явление редкое, некоторые авторы считают, что IB стадия для незрелой тератомы нехарактерна [1, 8, 9].

В настоящее время принято считать, что основной путь метастазирования – имплантационный. Рапространение опухолевого процесса происходит путем имплантации элементов незрелой тератомы по брюшине. Приблизительно у 30% больных незрелые тератомы распространяются за пределы яичника во время операции в виде перитонеальных имплантатов, реже лимфогенно [1, 8, 9]. Незрелые тератомы могут распространяться и в виде гематогенных метастазов в печень, легкие, кости.

Имеется наблюдение, в котором после операции возникли множественные метастазы в левом легком, установленные с помощью позитронной эмисионной томографии. Гистологическое исследование удаленных метастатических узлов показало зрелость тератомы в одном из уз-

лов и фиброз в остальных [10]. Есть сведения о возможности наступления лечебного патоморфоза. При цитогенетическом исследовании метастаза в легкое незрелой тератомы яичника, который возник спустя 1 год после удаления первичной опухоли, обнаружено его созревание на фоне химиотерапии (цисплатин, этопозид, блеомицин). Метастатическая опухоль состояла в основном из зрелой ткани с редкими фокусами незрелой. Несмотря на разную гистологическую структуру, различий в кариотипе первичного и метастатического опухолевого образования не обнаружено. И в том, и в другом определялись псевдодицентрическая хромосома 1 и моносомия хромосомы 4X. Анализ с помощью проточной цитометрии, примененный при исследовании метастатической опухоли, установил ее диплоидность, что согласуется с цитометрическими данными. Это позволяет предположить, что химиотерапия, индуцирующая созревание опухоли в метастазах, не действует на хромосомном уровне и нарушенный кариотип остается неизменным [11].

Одни авторы считают, что частота экстраовариального распространения увеличивается при более высокой степени гистологической дифференцировки первичной опухоли [1, 9, 12], другие такой связи не видят [13].

Незрелые тератомы яичника могут специфически диссеминировать в виде глиоматоза брюшины. Эта особенность тератом была зафиксирована в классификации опухолей яичников ВОЗ. При незрелых тератомах яичника в сальнике и по брюшине могут быть разрастания нейроглиальной ткани, имеющей вид от мелких узелков диаметром около 0,1 см до крупных узлов, достигающих 8 см. Сальник иногда бывает диффузно утолщен [14–16]. Имплантаты нейроглии растут под мезотелиальным покровом, однако никогда не прорастают в органы брюшной полости. Обычно нейроглиальная ткань зрелая и при микроскопическом исследовании ничем не отличается от ткани мозга. Глиоматоз брюшины всегда сопряжен с наличием в опухоли яичника нервной ткани. Параллелизма между степенью морфологической дифференцировки нервной ткани в тератоме и в имплантатах не выявлено. Описан случай развития глиоматоза брюшины спустя 20 лет после удаления придатков матки по поводу незрелой тератомы яичника G1 [17]. Все авторы считают, что глиоматоз брюшины ассоциирован с благоприятным исходом болезни. У пациентов с исключительно зрелыми глиальными имплантатами процесс почти всегда имеет доброкачественное клиническое течение даже без дополнительного послеоперационного лечения [9, 12].

Микроскопические особенности. Незрелые ткани в незрелой тератоме варьируют от редких фокусов до преобладающего компонента [1, 7]. Они состоят в основном из незрелых нейроэктодермальных элементов с формой нейроэпителиальных розеток и канальцев, глии с клеточными фокусами митотической активности. Иногда данные структуры имеют сходство с глиобластомой или нейробластомой. Часто встречаются незрелый или эмбриональный эпителий эктодермального или энтодермального типов, незрелый хрящ и скелетная мышца. Кроме того, необычными находками, по мнению авторов, являются сетчатка глаза, изолированные синцитиотрофобластические гигантские клетки, энтодермальные элементы (ткань желточного мешка, железы кишечника, печеночная ткань и ткань незрелой почки). Энтодермальные производные содержат эпителиальные клетки респираторного и кишечного типов, которые могут продуцировать альфа-фетопротеин (АФП) [1, 6].

Количество нервной ткани в незрелой тератоме и степень ее незрелости послужили причиной деления незрелой тератомы по степеням.

Большинство исследователей пользуются методом H. Norris и соавт. [1], которые предложили усовершенствовать простой количественный метод градации незрелых тератом яичника.

Степень 0. Полностью зрелая ткань.

I степень. Постепенное исчезновение (замещение, вытеснение) зрелой ткани участками злокачественной, главным образом, глиальной, с рыхлой, примитивной мезенхимой. Есть митозы, но нервный эпителий ограничен в одном малом поле зрения (ув. 40).

II степень. Увеличение незрелости с нейроэпителием не более чем в трех полях зрения.

III степень. Отмечается незрелость с нейроэпителием в четырех или более малых полях зрения и нередко слияние с саркоматозной стромой.

Предполагается, что 10% нейроэктодермы на одном поле зрения – это I степень, от 10 до 33% – II, более чем 33% – III.

Наиболее часто обнаруживаемыми элементами в герминогенных опухолях более сложного строения являются структуры опухоли желточного мешка, тератомы, эмбрионального рака и эмбриоидные тельца. Такая дифференциация говорит о родственном происхождении и развитии герминогенных опухолей [18].

Наличие фокусов опухоли желточного мешка в незрелой тератоме достоверно влияет на степень дифференцировки опухоли [19].

Опухоль желточного мешка в составе тератомы является злокачественным компонентом, обусловливающим раннее возникновение рецидивов и метастазов опухоли [20]. Прогрессирование опухолевого процесса осуществляется за счет элементов опухоли желточного мешка.

Что касается других герминогенных опухолей, например тератомы с включением элементов хориокарциномы (встречается редко), то их клиническое течение отличается быстрым ростом и чрезвычайной злокачественностью [21]. Однако, по мнению некоторых авторов, герминогенные опухоли, присутствующие в незрелой тератоме в малом количестве (2 мм и менее), не влияют на прогноз заболевания [5].

Иммунологическая диагностика

Незрелая тератома имеет один основной, наиболее информативный маркер – АФП, который продуцируется клетками желточного мешка и выявляется иммунопероксидазным методом. Положительную реакцию на АФП в зрелой и незрелой тератомах могут давать слизистые железы и эозинофильные клетки, напоминающие ткань печени [22], незрелые эндодермальные компоненты.

По данным S. Heifetz, при чистой незрелой тератоме уровень АФП не превышал 60 нг/дл только в 16% случаев, тогда как при наличии фокусов опухоли желточного мешка уровень АФП был высоким в 96% случаев [19].

После операции уровень АФП снижается [23, 24]. По данным некоторых авторов, в среднем интервал от повышения уровня АФП до клинического проявления рецидива составляет 4 мес (1,4–9 мес) [25]. Повышение уровня АФП без клинических признаков заболевания следует расценивать как рецидив и использовать этот маркер для диагностики и мониторинга незрелой тератомы яичников [26]. Значительное повышение уровня АФП должно побудить к повторной гистологической оценке незрелой тератомы для исключения развития опухоли эндодермального синуса [23].

Определение уровня АФП необходимо также для того, чтобы дать возможность морфологам оценить степень незрелости тератомы [27].

Особенности инструментальной диагностики. Ультразвуковая эхография является надежным и специфичным методом диагностики тератомы яичников. Чувствительность метода составляет 85%. Эхографические критерии, позволяющие диагностировать тератому яичника, включают перекрывающие эхогенные плотности, диффузные внутренние эхо, гиперэхогенные линейные и точечные очаги. Положительное прогностическое значение метода составляет 97% [28].

При компьютерной томографии во всех случаях незрелой тератомы выявляются диффузные кальцификаты [29].

Достаточно эффективным методом диагностики является рентгенологический, с помощью которого можно распознать и природу опухоли [21].

Лечение и прогноз

Поскольку незрелая тератома яичников встречается у детей и молодых женщин, большинство авторов считают, что преимущество должно отдаваться операциям, которые позволяют сохранить репродуктивную функцию [30–32].

В настоящее время операции по поводу данного заболевания в мире проводятся как открытым, так и лапароскопическим доступом. Большинство авторов указывают на необходимость выполнения операции «чисто», без повреждения капсулы опухоли, не позволяя содержимому кисты излиться в брюшную полость. Это касается и малигнизированных тератом (их частота, по данным литературы, составляет 2–10%). Однако на практике, выполняя лапароскопическую операцию, не всегда удается следовать этим требованиям. Зачастую содержимое кист изливается в брюшную полость, компоненты опухоли удаляются кускованием, попадают в брюшную полость, имплантируются, что ведет к ухудшению прогноза. Даже промывание брюшной полости не уменьшает недостатков эндоскопического метода [33].

Большинство авторов считают, что при распространенных стадиях заболевания важным в хирургическом лечении является удаление первичной опухоли, в запущенных стадиях – оптимальная циторедукция [34]. Сохранение матки и противоположного яичника обязательно при любой стадии заболевания [35]. Отсутствие рецидива в противоположном яичнике и матке у наблюдаемых больных позволяет заключить, что расширение объема хирургического вмешательства в данном случае прогностического значения не имеет [15, 23]. Отечественные авторы рекомендуют проводить биопсию противоположного яичника [21].

По мнению большинства авторов, лечение и прогноз заболевания связаны со стадией и степенью злокачественности опухоли [1, 5, 9, 31]. При I G1 стадии лечение заключается в односторонней сальпингоофорэктомии без проведения в последующем химиотерапии [30, 31, 36], тогда как при I G2, G3 и распространенных стадиях необходима адъювантная химиотерапия [3, 30, 36, 37]. Химиотерапия также необходима, по мнению авторов, при I стадии заболевания в случаях разрыва капсулы [38]. До появления эффективной химиотерапии 5-летняя выживаемость больных с I и II степенями злокачественности в метастазах составляла от 40 до 50%. По данным разных авторов, комбинированная химиотерапия с применением винкристина, дактиномицина и циклофосфана, которая была впервые применена у больных незрелыми тератомами яичников в 1970 г., позволила увеличить выживаемость до 85% [3, 8, 31].

В последнее десятилетие в лечении незрелой тератомы яичников используются схемы химиотерапии с платиносодержащими препаратами (PVB,

BEP), которые показали высокую эффективность при всех герминогенных опухолях яичников с полным излечением в 80–90% случаев [30]. Курсов химиотерапии (PVB или BEP) может быть 3–4 [39]. Однако оптимальное количество курсов остается дискутабельным. C. Bonazzi и соавт. [23] считают, что комбинация с включением платины является эффективной и приводит к созреванию тератомы. Более того, при наблюдении за больными с глиоматозом брюшины I, II и III степени дифференцировки была обнаружена спонтанная дифференциация в зрелую глию как в случаях проведения химиотерапии, так и без нее [23, 24, 40].

При неэффективности схем PVB, BEP рекомендуется проведение высокодозной химиотерапии, например по схеме POMB/ACE (цисплатин, винкристин, метотрексат, блеомицин/актиномицин Д, циклофосфан, этопозид). Химиотерапия приводит к трансформации имплантатов высокой степени дифференцировки в зрелую ткань, нейрогенную опухоль, фиброзную ткань или их комбинацию.

Однако и при комбинированном лечении иногда возникают рецидивы, которые могут представлять собой огромные опухоли, развивающиеся через 15 мес после установления диагноза [24]. При рецидиве незрелой тератомы отечественные авторы предлагают проводить II линию химиотерапии комбинациями EP или VAB-6 (винбластин, актиномицин Д, блеомицин, циклофосфан, цисплатин). По аналогии с герминогенными опухолями яичка возможны также комбинации с включением ифосфамида: PEI (этопозид, ифосфамид, цисплатин для больных, которые ранее получали PVB) или VIP (винбластин, ифосфамид, цисплатин для тех, кто ранее получал этопозид) [41].

На фоне химиотерапии или после нее опухоль может расти. Синдром растущей тератомы известен при гонадных и экстрагонадных герминогенных опухолях у мужчин. В последнее время появились данные об этом синдроме у женщин [42]. Авторы пришли к выводу, что персистенцию или рост незрелой тератомы на фоне или после химиотерапии не обязательно расценивать как прогрессирование заболевания, особенно при нормальном маркере. Однако опухоль обязательно должна быть удалена, так как она может привести к сдавлению, смещению, обструкции близлежащих органов или претерпеть саркоматозную трансформацию.

Проведение лучевой терапии нецелесообразно в связи с большой эффективностью химиотерапии платиносодержащими препаратами. Применение производных платины позволяет избежать рецидива заболевания в 80% наблюдений, 3-летняя выживаемость составляет 97,8% [43].

Общая 2–6-летняя выживаемость при чистой незрелой тератоме и наличии фокусов желточного мешка составляет 96% и зависит от присутствия структур последней. Вероятность рецидива также связана с присутствием в незрелой тератоме иногда трудно распознаваемых участков опухоли желточного мешка. Степень дифференцировки незрелой тератомы в данном случае является менее значимой [19]. По данным разных авторов, 5-летняя выживаемость больных незрелой тератомой яичников колеблется от 70 до 90% [1, 8, 30, 36].

Характерной чертой незрелой тератомы является своеобразное течение метастазов. Метастазы после удаления тератом могут возникать спустя годы [21] и существовать длительно, годами, не вызывая особых функциональных нарушений. В ряде случаев после удаления таких метастатических очагов отмечались явления созревания опухоли [10, 11, 44]. Однако опухолевые клетки в метастазах не всегда претерпевают созревание, что приводит к летальному исходу. Появление рецидивов и метастазов – не повод для отказа от повторной операции, которая может носить в данном случае консервативный (с сохранением матки и противоположных придатков) характер. Так, S. Culine и соавт. [45] при проведении ревизионной лапаротомии (первичное лечение заключалось в операции и химиотерапии) определили наличие незрелой тератомы как I степени зрелости, тогда как изначально заболевание трактовалось как I G3, т.е. данный случай является примером созревания незрелой тератомы. Произведено полное удаление опухоли без дальнейшей химиотерапии. Больная жива без признаков болезни 5 лет. В данном исследовании описано созревание в трех наблюдениях чистой незрелой тератомы и одном случае незрелой тератомы в сочетании с элементами смешанной герминогенной опухоли. Безрецидивный период составлял 48–76 мес, у одной из пациенток возник рецидив через 64 мес. При третьей лапаротомии выявлена полностью зрелая тератома в брюшной полости.

В литературе имеются данные о судьбе пациенток, леченных по поводу незрелой тератомы яичников, в отношении менструальной и репродуктивной функции. Так, у 5 из 6 женщин, желавших забеременеть, были нормальные беременность и роды [23].

Функция противоположного яичника, несмотря на проведенную химиотерапию, восстанавливается в большинстве случаев (91,5 % по данным J. Low и соавт. [35]). В этом исследовании из 15 желавших у 14 возникла беременность, которая завершилась нормальными родами. Дефектов у новорожденных не наблюдалось [35]. В исследованиях P. Mitchell и соавт. [46] у 24 пациенток наблюдался регулярный менструальный цикл, 11 женщин забеременели.

ЛИТЕРАТУРА

1. Norris H.J., Zirkin H.J., Benson W.L. Immature (malignant) teratoma of the ovary. A clinical and pathologic study of 58 cases. Cancer 1976;37:2359–72.
2. Серов С.Ф., Скалли Р. Гистологическая классификация опухолей яичника. ВОЗ. Женева; 1972.
3. Caldas C., Sitzmann J., Trimble C.L., McGuire W.P. Synchronous mature teratomas of the ovary and liver: a case presenting 11 years following chemotherapy for immature teratom. Gynecol Oncol 1992;47:385.
4. Кутушева К.Ф., Урманчеева А.Ф. Опухоли и опухолевидные образования половых органов у девочек. С.-Пб., Искусство России; 2001. с. 73–85.
5. O'Connor D.M., Norris H.J. The influence of grade on the outcome of stage I ovarian immature (malignant) teratomas and the reproducibility of grading. Int J Gynecol Pathol 1994;13(4):283–9.
6. Perrone T., Steeper M., Dehner L.P. Nodal gliomatosis and alpha fetoprotein production. Two unusual facets of grade I ovarian teratoma. Arch Pathol Lab Med 1986;110:975–7.
7. Yanai-lnbar I., Scully R.E. Relation of ovarian dermoid cysts and immature teratomas: an analysis of 350 cases of immature teratoma and 10 cases of dermoid cyst with microscopic foci of immature tissue. Int J Gynecol Pathol 1987;6:203–12.
8. Vergote I.B., Abeler V.M., Kjrstad K.E., Trope C. Management of malignant ovarian immature teratoma. Role of adriamycin. Cancer 1990;66(5):882–6.
9. Nogales F.F. Jr., Favara B.E., Major F.J., Silverberg S.G. Immature teratoma of the ovary with a neural component ("solid" teratoma). A clinicopathologic study of 20 cases. Hum Pathol 1976;7;625–42.
10. Bacheet S.M.B., Powe J., Ezzat A., Bakri Y. Inciental second primary in the breast detected by F-18 FDG positron emission tomography scan. Clin Nucl Med 1998;23(9):616.
11. Gibas Z., Talerman A., Faruqi S. et al. Cytogenetic analysis of an immature teratoma of the ovary and its metastasis after chemotherapy-induced maturation. Int J Gynecol Pathol 1993;12(3):276–80.
12. Robboy S.J., Scully R.E. Ovarian teratoma with glial implants on the peritoneum. An analysis of 12 cases. Hum Pathol 1970;1:643.
13. Hamada Y., Tanano A., Sato M. et al. Ovarian teratoma with gliomatosis peritonei: Report of two cases. Surg Today 1998;28(2):223–6.
14. Карселадзе А.И. Глиоматоз брюшины при тератоме яичника. Арх патол 2001;(2):69–71.
15. Curry S.L, Smith J.P, Gallagher H.S. Malignant teratoma of the ovary: Prognostic factors and treatment. Am J Obstet Gynecolol 1978;131:845–9.
16. Roscher A.A., Weinstein E.C., Powsner L. Giant teratomas with benign glial abdominal seeding, mimicking diffuse abdominal carcinomatosis. Int Surg 1975;60(9):461–5.
17. Soini Y., Paakko P. Extent of apoptosis in relation to p53 and bcl-2 expression in germ cell tumors. Hum Pathol 1996;27(11):1221–6.
18. Nogales F.F., Ruiz Avila I., Concha A., del Moral E. Immature endodermal teratoma of the ovary: embryologic correlations and immunohistochemistry. Hum Pathol 1993;24(4):364–70.
19. Heifetz S.A., Cushing B., Giller R. et al. Immature teratomas in children: Pathologic considerations: report from the combined Pediatric Oncology Group/Childrens Cancer Group. Am J Surg Pathol 1998;22(9):1115–24.
20. Шабанов М.А. Роль эмбриоидных телец в развитии сложных герминогенных опухолей и тератом. Арх патол 1991;53(8):16–22.
21. Вишневская Е.Е. Детская онкогинекология. Минск, Вышэйшая школа; 1997. с. 123–47.
22. Mostofi F.K., Sesterhenn I.A. Histopathological classification of testicular tumors. Testicular cancer an other tumors genitourinary tract. Proc. 5th Couce Int. School Urol. Erice (Sicily), 1983. N Y L.; 1985. p. 9–27.
23. Bonazzi C., Peccatori F., Colombo N. et al. Pure ovarian immature teratoma, a unique and curable disease: 10 years' experience of 32 prospectively treated patients. Obstet Gynecol 1994;84(4):598–604.
24. Busmanis I., Tay S.K. Recurrent immature teratoma: lack of correlation between serum level and immunohistochemical detection of serum alpha-fetoprotein. Pathology 1998;30(1):77–9.
25. Kawai M., Furuhashi Y., Kano T. et al. Alpha-fetoprotein in malignant germ cell tumors of the ovary. Gynecol Oncol 1990;39(2):160–6.
26. Rescorla F.G. Germ cell tumors. Semin Pediatr Surg 1997;6(1):29–37.
27. Swartjes J.M., de Blok S., Blaauwgeers J.L. Abdominal wall metastases after surgical resection of an immature teratoma of the ovary. Eur J Obstet Gynecol Reprod Biol 1997;74(1):41–3.
28. Патель М.Д., Фельштейн В.А. Тератомы яичника: точность диагноза при эхографии. Реферативн журн 1999;(8):99.05-04.Н2.320.
29. Kase H., Kodama S., Kurata H. et al. Differential diagnosis of ovarian mature and immature teratoma. Acta Obstet Gynecol Jpn 1999;51(1):33–6.
30. Gershenson D.M. Management of early ovarian cancer germ cell and sex cord-stromal tumors. Gynecol Oncol 1994;55:s62.
31. Gershenson D.M., Copeland L.J., Kavanagh G.G. et al. Treatment of malignant nondysgerminomatous germ cell tumors of ovary with vincristine, dactinomycine and cyclophosphamide. Cancer 1985;56:2756–61.
32. Gershenson D.M., Morris M., Cangir A. et al. Treatment of malignant germ cell tumors of the ovary with bleomycin etoposide and cisplatin. J Clin Oncol 1990;8:715–20.
33. Kindermann G., Jung E.M., Maassen V., Bise K. Incidence of primary malignant lesions in clinically benign teratoma: on the problem of adequate surgical procedure. Geburtshilfe Frauenheilkd 1996;56(8):438–40.
34. Wong L.C., Ngan N.Y.S., Ma H.K. Primary treatment with vincristine, dactinomycin, and cyclophosphamide in nondysgerminomatous germ cell tumor of the ovary. Gynecol Oncol 1989;34:155–8.
35. Low J.J., Perrin L.C., Crandon A.J., Hacker N.F. Conservative surgery to preserve ovarian function in patients with malignant ovarian germ cell tumors. A review of 74 cases. Cancer 2000;89(2):391–8.
36. Kojs Z., Urbanski K., Mitus J. et al. Pure immature teratoma of the ovary: analysis of 22 cases. Eur J Gynecol Oncol 1997;18(6):534–6.
37. Sen D.K., Sivanesaratnam V., Sivanathan R., Pathmanathan R. Immature teratoma of the ovary. Gynecol Oncol 1988;30(3):321–8.
38. Williams S.D., Blessing J.A., DiSaia P.J. et al. Second-look laparotomy in ovarian germ cell tumors: the gynecologic oncology group experience. Gynecol Oncol 1994;52(3):287–91.
39. Dimopoulos M.A., Papadopoulou M., Andreopoulou E. et al. Favorable outcome of ovarian germ cell malignancies treated with cisplatin or carboplatin-based chemotherapy: a Hellenic Cooperative Oncology Group Study. Gynecol Oncol 1998;70(1):704.
40. Doss B.J., Jacques S.M., Qureshi F. et al. Immature teratomas of the genital tract in older women. Gynecol Oncol 1999;73(3):433–8.
41. Тюляндин С.А. Рак яичников. М.; 1996.
42. Geisler J.P., Goulet R., Foster R.S., Sutton G.P. Growing teratoma syndrome after chemotherapy for germ cell tumors of the ovary. Obstet Gynecol 1994;84(4 Pt 2):719–21.
43. Cortes-Funes H., Pronc L.C., Paz-Ares L. Treatment of germ-cell tumours of The ovary. 23th ed. ESMO Congress Athenes; 1998, Nov. 6–10. Educational book. p. 223–6.
44. Nakagawa K., Iwasaki T., Okada T. et al. A case of benign pulmonary metastasis from ovarian immature teratoma. Article in Japanese. Kyobu Geka 1991;44(10):856–9.
45. Culine S., Lhomme C., Michel G. et al. Is there a role for second-look laparotomy in the management of malignant germ cell tumors of the ovary? Experience at Institut Gustave Roussy. J Surg Oncol 1996;62:40–5.
46. Mitchell P.L., Al-Nasiri N., A'Hern R. et al. Treatment of nondysgerminomatous ovarian germ cell tumors: an analysis of 69 cases. Cancer 1999;85(10):2232–44.
47. Riopel M.A., Spellerberg A., Griffin C.A., Perlman E.J. Genetic analysis of ovarian germ cell tumors by comparative genomic hybridization. Cancer Res 1998;58(14):3105–10.

МИКРОМЕТАСТАЗЫ В КОСТНОМ МОЗГЕ У БОЛЬНЫХ РАКОМ ЯИЧНИКОВ — НОВАЯ ПРОБЛЕМА?

Е.В. Чигринова, И.И. Бокин, К.И. Жорданиа, Н.Н.Тупицын, И.В. Поддубная, В.Ю. Сельчук

РОНЦ им. Н.Н. Блохина РАМН, Москва

BONE MARROW MICROMETASTASES IN PATIENTS WITH OVARIAN CANCER: IS IT A NEW PROBLEM?

Ye.V. Chigrinova, I.I. Bokin, K.I. Zhordania, N.N. Tupitsyn, I.V. Poddubnaya, V.Yu. Selchuk

N.N.Blokhin Russian Cancer Research Center, Russian Academy of Medical Sciences, Moscow

Much evidence suggests that just at the early stages of development, malignant ovarian epithelial tumors are capable for metastatic spread in 23% of cases. The most common site of metastases is the abdomen and retroperitoneal lymph nodes. The literature describes cases of bone marrow micrometastases in cancer of the rectum and stomach, in which skeletal metastases are very rare.

Since 2005, the N.N.Blokhin Russian Cancer Research Center, Russian Academy of Medical Sciences, has been studying the bone marrow from patients aged 29 to 69 years (median 45 years) who had ovarian cancer.

The predominant histological form of the tumor is serous carcinoma (n = 19 (82.6%)), the prevailing stage is T3-3cN0M0 (n = 20 (87.7%)).

Samples to be studied were taken from 16 (69.6%) patients in the postoperative period, 1 (4%) patients during chemotherapy, 4 (17.4%) after combined treatment and identification of a recurrence of the disease, and 2 (8.7%) after palliative operations.

Trepanobiopsy of the iliac crest was made in 15 (65%) patients; bone marrow aspiration was performed in 8 (35%).

A positive result (bone marrow micrometastatic cells) was obtained in 3 (20%) of the 15 patients undergone trepanobiopsy and in 4 (50%) of the 8 patients undergone bone marrow aspiration

Многочисленные данные свидетельствуют о том, что злокачественные эпителиальные опухоли яичников даже на ранних стадиях развития способны к метастазированию в 23% случаев. Наиболее частая локализация метастазов – забрюшинные лимфатические узлы, брюшная полость. В литературе описаны случаи обнаружения микрометастазов в костном мозге при раке прямой кишки и желудка, при которых метастазы в костях скелета – большая редкость.

Рак яичников (РЯ) занимает 7-е место по частоте встречаемости среди злокачественных опухолей женщин и 3-е – непосредственно в гинекологической онкологии. Результаты лечения РЯ в настоящее время можно считать неутешительными несмотря на техническую эволюцию диагностических методов и большой выбор противоопухолевых химиотерапевтических агентов. 5-летняя выживаемость при РЯ не превышает 35% [1]. Основной причиной, приводящей к гибели пациентов, остается частое рецидивирование. Улучшение контроля над локальной болезнью не меняет результатов лечения за счет увеличения доли смертельных случаев от прогрессирования метастатической болезни. В последнее время появляется все больше исследований, доказывающих склонность РЯ к диссеминации на ранних стадиях. Так, F. Abdul-Karim и соавт. [2] и J. Dauplat [3] описывают обнаружение ими гематогенных микрометастазов (мМТС) при аутопсиях в печени, легком и костях скелета в 28% случаев уже при II стадии. Тем не менее факторы прогноза при РЯ, как и при большинстве других опухолей эпителиальной природы, включают характеристики первичного очага (стадия по FIGO, гистологический вариант, степень дифференцировки и др.) [4]. Налицо дефицит достоверных специфических факторов риска развития метастатической болезни, необходимых для планирования продолжительности адъювантной терапии и проведения мониторинга ремиссии. Предметом нашего интереса стали частота и значение микродиссеминатов РЯ в костном мозге (КМ).

Роль КМ как возможного источника гематогенного метастазирования рассматривается при многих опухолях эпителиальной природы. Действительно, КМ является органом повышенной васкуляризации и интенсивного обмена между мезенхимальной тканью межбалочных полостей (собственно гемопоэтическая ткань) и периферической кровью (ПК). Это создает оптимальные условия для осаждения циркулирующих в ПК опухолевых клеток и получения ими через постоянную перфузию ПК и непосредственно от костномозгового микроокружения необходимых факторов (гормонов, цитокинов, факторов роста и т.д.), поддерживающих жизнеспособность и стимулирующих по мере необходимости пролиферацию [5]. Опухолевые микродиссеминаты, как правило, находятся в «дремлющем» состоянии (фазе G0 клеточного цикла) и не вызывают иммунной реакции. Как было показано G. Schlimok и соавт. [6] и K. Pantel и соавт. [7], одной из причин «неуловимости» опухолевых клеток для им-

мунного надзора может быть низкая экспрессия ими молекул HLA I типа, препятствующая их распознаванию и элиминации Т-клеточным звеном иммунитета. Биологические параметры метастатических клеток создают предпосылки для формирования их резистентности к циклспецифичным комбинациям химиопрепаратов и, возможно, противоопухолевым вакцинам.

Совокупность факторов обеспечивает опухолевым диссеминатам благоприятные условия для персистенции в КМ, которая, как было показано, может длиться годами. Факторы, обусловливающие переход из «дремлющего» состояния в состояние активной пролиферации (клеточный цикл) и последующий транспорт активированных клеток в определенные органы вторичного метастазирования, специфические для разных опухолей, до сих пор остаются неизвестными.

Наиболее изученной моделью являются мМТС в КМ при раке молочной железы (РМЖ). На клиническом уровне прослежена статистически достоверная связь между присутствием мМТС в КМ больных РМЖ и развитием рецидива опухоли, а также выявлена положительная корреляция с другими неблагоприятными факторами прогноза, влияющими на общую выживаемость [8]. Кроме того, микрометастатические клетки в КМ при РМЖ неплохо изучены с точки зрения их биологических особенностей. B. Brandt и соавт. [9] и H. Allgayer и соавт. [10] одними из первых сообщили об обнаружении молекулярно-биологических отличий метастатических КМ- клеток от клеток первичного опухолевого очага, например, гиперэкспрессии онкобелка c-erbB-2 или урокиназного плазменного активатора – факторов, ответственных за метастатический потенциал и ангиогенез. При РМЖ также было показано, что белки, ответственные за диссеминацию, экспрессируются на части клеток первичной опухоли на самых ранних этапах ее равития, а также почти всегда прослеживаются на циркулирующих в ПК опухолевых комплексах и единичных клетках. Эта информация служит подтверждением теории не случайного, а закономерного появления и селекции клонов с метастатическим потенциалом на самых ранних эхтапах развития РМЖ.

Определение костномозговых мМТС описано также при многих других опухолях эпителиальной природы (немелкоклеточный рак легких, колоректальный рак, рак предстательной железы, желудка, почки), однако их влияние на прогноз и показатели выживаемости, а также биологические характерстики самих метастатических клеток исследованы существенно хуже, чем при РМЖ.

Возвращаясь к основной теме статьи, следует в первую очередь отметить, что число работ, посвященных проблеме мМТС в КМ при РЯ, невелико. Два основных исследования, выполненые S. Braun и соавт. [11] (108 больных) и C. Marth и соавт. [12] (90 больных), вообще противоречат друг другу. В первом исследовании утверждается статистически достоверное отрицательное прогностическое значение мМТС в КМ, обнаруженных авторами в 30% случаев. Во второй работе, напротив, доказано отсутствие влияния мМТС в КМ (21%) и периферической крови (12%) на прогноз. Наиболее вероятной причиной противоречий может быть разница в примененных диагностических методах.

Наиболее «тонким» местом исследования любых клеточных субпопуляций в гемопоэтической ткани является этап выделения, особенно трудный при малых количествах клеток (2–3 клетки на 2 × 106), что характерно для мМТС опухолей эпителиальной природы. Наилучшим методом сбора клеток из КМ или ПК на данный момент может считаться магнитная сорбция (MACS – Magnet adhesion cells sorting) [13]. Метод основан на применении моноклональных антител (МАТ) к специфическим эпитопам цитокератинового скелета эпителиальных клеток, меченных магнитной меткой с последующей сепарацией антигенпозитивных (АГ+) клеток в магнитном поле. Методика отличается высокой точностью определения количества интересующих АГ+ клеток, поскольку позволяет выделять АГ+ клетки из цельного образца КМ или ПК. Более ранний и, соответственно, более распространенный метод выделения эпителиальных опухолевых клеток включает предварительную обработку образца КМ или ПК растворами, приводящими к лизису неядерных элементов (эритроцитов, клеточных обломков). Окрашивание специфическими МАТ к интересующим клеточным эпитопам проводится вторым этапом на выделенной мононуклеарной (основной, одноклеточной, ядерной) фракции КМ. Очевидно, что при использовании второго метода часть и без того минимального количества опухолевых клеток может теряться при обработке материала КМ или ПК. Кроме того, существует проблема ложноположительных результатов, связанная со способностью некоторых гемопоэтических клеток экспрессировать эпитопы цитокератинов (СК), что может иметь место, в частности, при сопутствующих аутоимунных или хронических воспалительных заболеваниях.

Учитывая недостаточное количество и противоречивость имеющихся на сегодня литературных данных, посвященных мМТС в КМ при РЯ, мы решили провести собственное исследование с целью определения частоты костномозговой диссеминации РЯ и возможного влияния на прогноз. На первом этапе помимо общего определения числа случаев мМТС мы решили определить диаг-

ностическое преимущество исследования материалов трепанобиоптата и аспирата КМ. Работа является проспективным неоконченным исследованием, и представленные в статье результаты могут рассматриваться только как предварительные.

Материалы и методы

В исследование были включено 22 пациента, страдающих РЯ. Возраст больных составлял от 29 до 69 лет (медиана 45 лет). Основными критериями отбора были эпителиальная природа злокачественной опухоли яичников, а также стабильный соматический статус, позволяющий провести аспирацию и трепанобиопсию КМ.

Большинство пациенток имели продвинутую III стадию процесса и серозный гистологический вариант (табл. 1). Взятие материала было случайным и проводилось на разных этапах клинического наблюдения: у 1 (5%) больной – в дооперационном периоде, у 17 (77%) – в послеоперационном и у 4 (18%) – при рецидиве.

Трепанобиоптат КМ исследовался в 15 (68%) случаях, аспират – в 7 (32%) случаях. Обе процедуры выполнялись под местной анестезией новокаинлидокаиновой смесью (0,5 и 2% соответственно) или 7% раствором пропиндола. Трепанобиопсию выполняли монолатерально из задних верхних остей гребней подвздошных костей, аспирацию КМ производили из тела или рукояти грудины. Трепанобиоптат КМ считался годным для иммуноморфологического анализа при длине столбика не менее 1,5 см. Аспират забирали в объеме, не превышающем 0,7 мл, для исключения разбавления ПК. Трепанобиоптат КМ подвергали рутинным гистологическим проводкам по протоколам, принятым в отделении патоморфологии опухолей человека РОНЦ РАМН. Гистологическое исследование трепанобиоптата КМ проводилось на срезах с парафиновых блоков, окрашенных гематоксилин-эозином и пикрофуксином. Для иммунофенотипирования трепанобиоптатов КМ использовали сочетание иммунофлюоресцентного и иммуноферментного методов на депарафинированных срезах. В качестве иммунологических маркеров для клеток эпителиального происхождения применяли панцитокератин клон KL-1, смесь СК №8, 18, 19 (антитело CAM5.2), а также антитела к СК №7 и №20, пан-Т-клеточный антиген CD3, маркер плазматических клеток CD138, комбинированное антитело к легким цепям иммуноглобулинов κ/λ. Иммуногистохимическое окрашивание и оценку результатов проводили на серии не менее 10 срезов. Цитологическое исследование пунктата выполняли на мазках, окрашенных по методу Романовского – Гимзы, иммунофенотипирование аспирата КМ – методом проточной цитофлюориметрии (ПЦ) на приборе FACScan с двух- и трехцветным мечением, используя прямые конъюгаты моноклональных антител KL-1 и CAM 5.2 с флюорохромами типа FITC (флюоресцеин-изотиоцианат), PE (фикоэритрин).

Среднее количество СК+ эпителиальных клеток для МТС-положительных аспиратов составило 2×10^{12} (при анализе в CD45-негативном гейте) и 1–2 клетки в поле зрения при ув. 400 для материала трепанобиоптатов. Во всех МТС-положительных трепанобиоптатах КМ СК+ клетки были представлены единичными разрозненными формами, расположенными между элементами нормального гемопоэза (рис. 1). Кроме того, в большинстве трепанобиоптатов КМ отмечались увеличение количества Т-клеток с тенденцией к формированию рыхлых скоплений, а также реактивный поликлональный (κ/λ) плазмоцитоз (рис. 2).

Таблица **1**. *Распределение больных в зависимости от гистологического варианта опухоли и стадии TNM*

Характеристика	Число больных абс.	%
Гистологический вариант аденокарциномы:		
серозная	18	81
светлоклеточная	1	5
эндометриоидная	3	14
Стадия:		
T1aN0M0	2	9
T1bN0M0	1	5
T3N0M0	11	50
T3cN0M0	8	38

Сводные данные морфоиммунологического исследования КМ представлены в табл. 2.

Результаты и обсуждение

Предварительный анализ полученных результатов показал, что при рутинном морфологическом исследовании стандартно окрашенных препаратов трепанобиоптатов и подсчете миелограммы на мазках аспирата ни в одном случае патологические элементы, подозрительные в отношении метастатического поражения КМ, обнаружены не были. Метастатические СК+ клетки были выявлены только при проведении иммунологического исследования (ПЦ для аспиратов и иммуногистохимическое исследование для трепанобиоптатов КМ) с применением анти-СК-МАТ. АГ+ клетки в аспиратах определялись практически в 2 раза чаще, чем в трепанобиоптатах – 43 против 20%. При сопоставлении ММТС+ материала КМ и стадии процесса во всех позитивных случаях имела место III стадия опухолевого процесса (FIGO).

Данные исследования трепанобиоптатов КМ

При исследовании стандартно окрашенных препаратов трепанобиоптатов в трети наблюдений обращали на себя внимание присутствие рыхлых лимфоидных мелкоклеточных инфильтратов, а также увеличенная пропорция плазматических клеток с преимущественной паракапиллярной локализацией и тенденцией к образованию небольших скоплений по 4–5 клеток. Оба типа изменений были вероятностно трактованы на уровне световой микроскопии как реактивные, что впоследствии было доказано с помощью иммуногистохимического анализа (см. «Материалы и методы»).

Реактивная лимфоплазмоклеточная инфильтрация гемопоэтической ткани в срезах трепанобиоптатов КМ имела место в трех случаях с СК+ клетками. Анализ клинических данных пациенток позволил исключить во всех наблюдениях сочетанную острую бактериальную или вирусную инфекцию. На этом основании можно предположить, что несмотря на толерантность иммунной системы к покоящимся опухолевым клеткам интрамедуллярная диссеминация опухоли все же провоцирует определенное реактивное состояние иммунной системы.

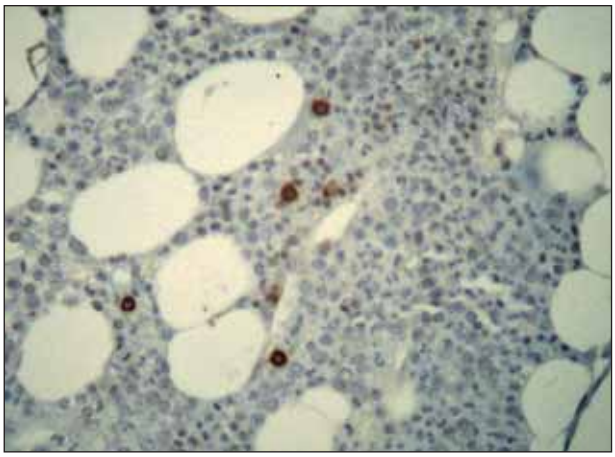

Рис. 1. *СК+ клетки (СК №7) на срезе трепанобиоптата КМ. Иммуногистохимическое исследование, ув. 400*

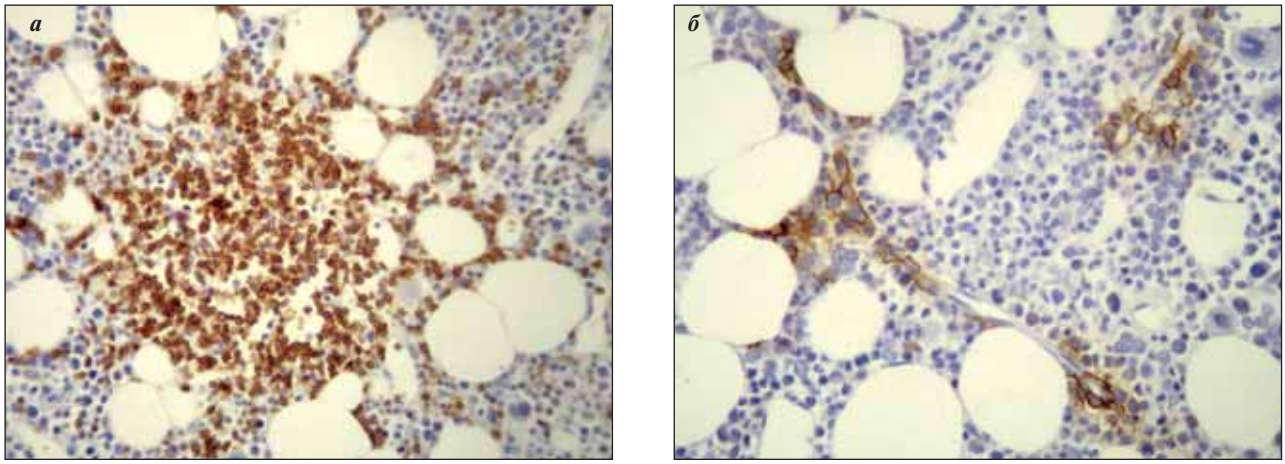

Рис. 2. *Срез трепанобиоптата КМ. Иммуногистохимическое исследование, ув. 400: а – окраска на пан-Т-клеточный антиген CD3. Рыхлое реактивное Т-клеточное скопление; б – увеличенная пропорция плазматических клеток зрелого вида (специфический маркер CD138), расположенных паракапиллярно (признак реактивного состояния гемопоэтической ткани)*

Исследование аспирата КМ

СК+ клетки были обнаружены в трех из семи исследованных аспиратов КМ при помощи ПЦ (см. табл. 2). Помимо собственно определения АГ+ клеток важной опцией ПЦ была возможность подсчета их абсолютного числа. В среднем их количество составило 2–3 клетки на 6×10^6 элементов мононуклеарной фракции КМ, что полностью совпало с литературными данными. Для исключения ложноположительных результатов (аберрантная экспрессия СК гемопоэтическими клетками) сбор СК+ клеток проходил в CD45-негативном гейте (CD45 представляет собой общий лейкоцитарный антиген, маркерный для всех клеток гемопоэтического происхождения).

Сравнение диагностической ценности аспирата и трепанобиоптата КМ

• Аспират представляет собой нативную клеточную взвесь с сохраненной антигенной структу-

Таблица **2**. *Сводные данные исследования КМ*

Тип материала	Морфологическое исследование	МТС+	Иммунофенотипирование	МТС+, %
Аспират	7	0	7	3 (43)
Трепанобиоптат	15	0	15	3 (20)

рой эпитопов, в частности эпитопов цитокератинового скелета. Трепанобиоптат представляет собой материал, прошедший гистологические проводки, калечащие и меняющие антигенные структуры клеток, что может приводить к ложноотрицательным/ложноположительным результатам при иммуногистохимическом анализе.

• Аспират, в отличие от трепанобиоптата, доступен для иммунологического исследования методом ПЦ. ПЦ позволяет одномоментно анализировать антигенную коэкспрессию, например, коэкспрессию CD45 (общий лейкоцитарный антиген) и исследуемых СК, для исключения ложноположительных результатов. Кроме того, возможен анализ экспрессии метастатическими клетками любых маркерных комбинаций – циклассоциированных антигенов, факторов роста, белков – продуктов гиперэкспрессии онкогенов (например, экспрессия Her-2/neu на СК+ клетках при РМЖ и т.д.). При иммуногистохимическом анализе существует возможность использования только двойной МАТ-метки, однако и это сопряжено с существенными методическими сложностями.

• Одним из наиболее важных параметров является количество клеточных событий в образце КМ, доступных для иммуноморфологического исследования. Для ПЦ аспирата этот показатель равен примерно 1012 элементов, для трепанобиоптата – 12 000 (среднее количество клеток в серии из 10 срезов при нормоклеточном КМ). Приготовление и иммуногистохимическое окрашивание более 10 срезов трепанобиоптатов представляется крайне затратным материально и технически.

• При исследовании аспирата методом ПЦ возможен также параллельный субпопуляционный анализ лимфоцитов КМ для определения иммунного статуса, выделения и сравнительного количественного анализа хелперных и супрессорных лимфоидных популяций.

Таким образом, целесообразно принять за более достоверные результаты исследования аспиратов КМ. Основной вывод первого этапа работы заключается в нецелесообразности анализа материала трепанобиоптатов КМ для иммуногистохимического поиска микрометастатических диссеминатов при РЯ. С учетом этого для мМТС+ случаев РЯ принимается за 43% и, как было показано, соответствует III клинической стадии. В дальнейшем планируются завершение исследования КМ на микрометастазирование, ретроспективная оценка влияния мМТС+ на показатели выживаемости и продолжительность безрецидивного периода по сравнению с контрольной (без мМТС) группой при РЯ. Результаты проведенных исследований клеточных культур и анализ лимфоидных популяций в КМ и причин иммунной толерантности будут представлены в последующих публикациях.

ЛИТЕРАТУРА

1. Аксель Е.М. Статистика злокачественных опухолей яичника. В кн.: Е.М. Аксель, В.П. Казаченко, Т.И. Ушакова. Современные экспериментальные и клинические подходы к диагностике и рациональному лечению рака яичников. М.; 2001.
2. Abdul-Karim F.W., Kida M., Wentz W.B. et al. Bone metastasis from gynecologic carcinomas: A clinicopathologic study. Gynecol Oncol 1990;39:108—14.
3. Dauplat J., Hacker N.F., Nieberg R.K. et al. Distant metastases in epithelial ovarian carcinoma. Cancer 1987;60:1561—6.
4. Жорданиа К.И. Злокачественные новообразования яичников. Энциклопедия клинической онкологии. М., Издательская группа ГУ РОНЦ им. Н.Н. Блохина РАМН; 2004. с. 427—41.
5. Bain B.J., Clark D.M., Lampert I.A., Wilkins B.S. Bone marrow pathology. L., Blackwell Science;2001.
6. Schlimok G., Funke I., Bock B. et al. Epithelial tumor cells in bone marrow of patients with colorectal cancer: immunocytochemical detection, phenotypic characterization, and prognostic significance. J Clin Oncol 1990;8:831—7.
7. Pantel K., Schlimok G., Kutter D. et al. Frequent down-regulation of major histocompatibility class I antigen expression on individual micrometastatic carcinoma cells. Cancer Res 1991;51:4712—5.
8. Braun S., M.D., Pantel K., Mü ller P. et al. Cytokeratin-positive cells in the bone marrow and survival of patients with stage I, II or III breast cancer. N Engl J Med 2000;342(8):525—33.
9. Brandt B., Roetger A., Heidl S. et al. Isolation of blood-borne epithelium-derived c-erbB-2 oncoprotein oncoproteinpositive clustered cells from the peripheral blood of breast cancer patients. Int J Cancer 1998;76:824—8.
10. Allgayer H., Heiss M.M., Riesenberg R. et al. Urokinase plasminogen activator receptor (uPA-R): one potential characteristic of metastatic phenotypes in minimal residual tumor disease. Cancer Res 1997;57:1394—9.
11. Braun S., Schindlbeck C., Hepp F. et al. Occult tumor cells in bone marrow of patients with locoregionally restricted ovarian cancer predict early distant metastatic relapse. J Clin Oncol 2001;19(2):368—75.
12. Marth C., Kisic J., Kaem J. et al. Circulating tumor cells in the peripheral blood and bone marrow of patients with ovarian carcinoma do not predict prognosis. Cancer 2002;94(3):707—12.
13. Martin V.M., Siewert C., Scharl A. et al. Immunomagnetic enrichment of disseminated epithelial tumor cells from peripheral blood by MACS. Exp Hematol 1998;26(3):252—64.

Уважаемые коллеги!

Подписаться на журнал **«ОПУХОЛИ ЖЕНСКОЙ РЕПРОДУКТИВНОЙ СИСТЕМЫ»**
на 2007 г. можно в любом отделении связи.
Подписной индекс в каталоге «Почта России» – 12286.

ЭФФЕКТИВНА ЛИ АДЪЮВАНТНАЯ ГОРМОНОТЕРАПИЯ В КОМБИНИРОВАННОМ И КОМПЛЕКСНОМ ЛЕЧЕНИИ РАКА ТЕЛА МАТКИ?

В.В. Баринов, Д.С. Огай, В.П. Козаченко, В.В. Кузнецов, К.И. Жорданиа, Н.Е. Кушлинский, Л.И. Бокина, В.М. Нечушкина, Е.А. Мустафина, В.И. Пескова

РОНЦ им. Н.Н. Блохина РАМН, Москва

IS ADJUVANT HORMONAL THERAPY EFFECTIVE IN THE COMBINED AND COMPLEX TREATMENT FOR CANCER OF THE CORPUS UTERI?

V.V. Barinov, D.S. Ogai, V.P. Kozachenko, V.V. Kuznetsov, K.I. Zhordania, N.Ye. Kushlinsky, L.I. Bokina, V.M. Nechushkina, Ye.A. Mustafina, V.I. Peskova

N.N. Blokhin Russian Cancer Research Center, Russian Academy of Medical Sciences, Moscow

The major clinical and morphological signs of cancer of the corpus uteri and long-term results were comparatively studied and analyzed in 784 patients with stages I-IV endometrial cancer, examined and treated at the Department of Gynecology, N.N. Blokhin Russian Cancer Research Center, Russian Academy of Medical Sciences, in 1985 to 1995. Group 1 comprised 396 patients receiving adjuvant hormonal therapy (AHT). Group 2 included 388 patients untreated with AHT. The latter was not found to significantly affect overall 5-year survival and to be of crucial importance in determining the prognosis of the disease.

В течение последних двух десятилетий во всем мире отмечается отчетливая тенденция к увеличению частоты развития гормонозависимых опухолей у женщин, в частности рака тела матки (РТМ) и рака молочной железы. В течение последних пяти лет в России РТМ в структуре заболеваемости злокачественными новообразованиями женского населения занимает четвертое место, составляя 6,4–6,5% [1], поэтому медицинская и социальная значимость проблемы его лечения несомненно является актуальной.

В настоящее время пересмотрена точка зрения на РТМ как на онкологическое заболевание с благоприятным течением и прогнозом. Только у 65–67% женщин продолжительность жизни составляет 5 лет и более, хотя на долю запущенного РТМ приходится всего лишь 7–25% среди впервые выявленных больных [2].

Использование гормонотерапии при РТМ началось с 1961 г., когда Kelley и Baker с успехом применили оксипрогестерон капронат (ОПК) в лечении больных раком эндометрия с метастазами в легкие. При этом положительный эффект был отмечен в 29% наблюдений [3].

В России первое сообщение о результатах применения ОПК было сделано Л.А. Новиковой и Г.Н. Вершининой в 1968 г. Согласно их данным, применение ОПК в непрерывном режиме у 1/3 больных РТМ приводило к регрессии метастатических и рецидивных опухолей [4].

В последующем ряд авторов пришли к заключению, что применение адъювантной гормонотерапии (АГТ) в рамках комплексного лечения РТМ улучшает отдаленные результаты и не сопровождается серьезными побочными эффектами [5–8]. Так, при проведении комплексного лечения больных РТМ, включающего 17-ОПК, 5-летняя выживаемость достигает 89,9–93,3% по сравнению с 56,3–77,3% при отсутствии АГТ [9, 10].

Исследование J. Bonte [11] показало, что 5-летняя выживаемость больных, получавших АГТ медроксипрогестерона ацетатом, составила 87% по сравнению с 72% в контрольной группе без такового.

Таким образом, при применении гестагенотерапии 5-летняя выживаемость пациенток возрастает в среднем на 12–15% как при комбинированном, так и при хирургическом лечении [1, 11]. По данным отдельных авторов, комбинированное лечение (операция + гормонотерапия) больных РТМ дает лучшие отдаленные результаты, чем операция + лучевая терапия – 84,4 против 78,1%.

Были получены результаты, указывающие на то, что проведение АГТ сопровождается увеличением продолжительности безрецидивного периода и жизни пациенток. Так, у больных, получавших АГТ ОПК, безрецидивный период был в 2 раза длиннее, чем в контрольной группе [12]. Средняя продолжительность жизни при наличии лечебного эффекта составляет 23–29 мес, тогда как при его отсутствии – лишь 6 мес [13].

Однако имеются и противоположные результаты отечественных и зарубежных исследователей, свидетельствующие о том, что применение синтетических прогестинов в качестве адъювантной терапии не улучшает выживаемость больных РТМ [14–17].

Исследования зарубежных авторов показали, что суммарная эффективность гормонотерапии составляет 15–35% [8, 13, 18, 19].

Анализ результатов 6 крупномасштабных исследований (4351 пациентка) показал, что применение АГТ не улучшает выживаемость и практически не влияет на летальность и частоту рецидивов РТМ [20]. Большое рандомизированное исследование с применением плацебо, включающее 1084 пациентки с начальными стадиями РТМ, продемонстрировало отсутствие какого-либо положительного влияния адъювантной гестагенотерапии на продолжительность жизни и безрецидивного периода [21]. Кроме того, L. Gadliordi [22] установлено, что гестагенотерапия в сочетании с хирургическим и лучевым методами воздействия не увеличивает выживаемость больных РТМ.

По данным В.В. Баринова [23], применение гестагенов также не влияет на возникновение рецидивов и метастазов при РТМ.

Хотя большинство авторов считают АГТ высокоэффективным методом воздействия на РТМ, мнения о целесообразности проведения гормонотерапии при начальных стадиях РТМ расходятся. Так, одни авторы считают, что ее проведение эффективно [8], тогда как результаты исследований других авторов не смогли это подтвердить [2, 16, 24, 25]. Результаты исследования методов лечения РТМ в Великобритании (1997) показали, что гестагены должны применяться при распространенных формах заболевания и не должны использоваться при ранних стадиях [26].

Таким образом, актуальными проблемами остаются выработка оптимальной тактики лечения больных РТМ и определение роли АГТ как этапа комбинированного или комплексного лечения.

АГТ прогестинами при раке эндометрия проводится в РОНЦ им. Н.Н. Блохина РАМН более 20 лет, но до сих пор нет четкого представления и единого мнения о необходимости ее применения, в частности, ее роли в профилактике возникновения рецидивов и метастазов РТМ.

В наше исследование включены 784 больные раком эндометрия I–IV стадии, находившиеся на обследовании и лечении в отделении гинекологии НИИ КО РОНЦ им. Н.Н. Блохина РАМН с 1985 по 1995 г. Все пациентки на первом этапе лечения оперированы, и диагноз РТМ верифицирован морфологически. Больные были разделены на две группы: 1-ю группу составили 396 пациенток, получавших АГТ, из них 225 (29,2%) больных после хирургического лечения, 153 (19%) больные после комплексного (операция, лучевая терапия, АГТ) и 18 (2,3%) после комплексного лечения с использованием химиотерапии. 2-ю группу составили 388 больных, не получавших АГТ, при этом только оперативное вмешательство выполнено 236 (30,1%) больным, комбинированное (операция и лучевая терапия) – 152 (19,4%).

Таким образом, распределение больных в сравниваемых группах было практически одинаковым.

Возраст больных составлял от 31 до 87 лет (57,3±5,3 года). Распределение больных по возрасту в группах сравнения не различалось.

I стадия РТМ была диагностирована у 333 (42,3%) и 298 (43,2%) пациенток 1-й и 2-й групп соответственно. В группе больных, которые получали адъювантную гормонотерапию, IA стадия имела место у 114 (14,6%) пациенток, а во 2-й группе – у 137 (17,5%). Чаще диагностировалась IB стадия опухолевого процесса – у 179 (22,7%) и 161 (20,5%) больных соотвественно, IC стадия – у 40 (5,0%) и 41 (5,2%).

Больных с другими стадиями заболевания было значительно меньше. Рак эндометрия II стадии установлен у 22 (5,5%) пациенток 1-й группы и у 29 (7,6%) – 2-й; III стадии – у 27 (6,9%) и 15 (3,8%) соответственно. Меньше всего было больных РТМ IV стадии: 11 (2,8%) в 1-й группе и 8 (2,1%) – во 2-й. Таким образом, распределение больных по стадиям опухолевого процесса в группах сравнения не различалось.

Распределение больных по степени дифференцировки опухоли также было одинаковым: больные с высокодифференцированными опухолями составили 55,3 и 52,6% в 1-й и 2-й группах соответственно, с умеренно дифференцированными – 25,2 и 29,7%, с низкой степенью дифференцировки – 9,1 и 9,5%.

В группе больных, получавших АГТ, опухоль располагалась в пределах эндометрия у 15,5% больных; прорастала миометрий до 0,5 см у 42,9%, от 0,5 до 1 см – у 15,1%, более 1 см – у 22,2%; до серозного покрова матки опухоль прорастала у 4,3% больных. У 0,02% опухоль не определялась при микроскопическом исследовании (удалена при диагностическом выскабливании).

Во 2-й группе (больные, не получавшие АГТ) у 20,4% пациенток опухоль располагалась в пределах эндометрия, у 34,8% прорастала на глубину до 0,5 см, у 15,2% – от 0,5 до 1 см, у 12,8% – более 1 см и у 10% — до серозного покрова матки, у 6,8% пациенток опухоль не определялась (удалена при выскабливании полости матки). Таким образом, распределение больных по глубине инвазии опухоли в мышечную оболочку матки в обеих группах пациенток было одинако-

вым. Размеры опухоли до 2 см имели место у 274 (34,9%) больных, от 2 до 5 см – у 333 (42,5 %) больных, больше 5 см – у 112 (14,2%), у 51 пациентки опухоль в послеоперационном материале не обнаружена.

По локализации опухоли в матке больные распределились на две примерно одинаковые группы, следовательно, были сравнимы по этому клинико-морфологическому признаку. Единственным отличием было то, что в группе с АГТ было в 2 раза больше больных с поражением всей полости матки – 95 (23,3%) против 47 (12,1%).

Подводя итог проведенному анализу, можно сделать заключение, что больные в сравниваемых группах распределились примерно одинаково по основным клинико-морфологическим признакам заболевания.

При сопоставлении показателей содержания рецепторов эстрогенов и прогестерона (РЭ и РП) с клинико-морфологическими признаками заболевания у больных, получавших и не получавших АГТ, отмечено заметное снижение уровней РП и РЭ при увеличении распространенности опухолевого процесса (стадии IB–IV) и снижении степени дифференцировки опухоли. Так, уровни РП при высокодифференцированных опухолях были достаточно высоки (306±34,8 и 260,5±37,1 фмоль/мг в 1-й и 2-й группах соответственно). При умеренно дифференцированных аденокарциномах эти показатели составили 238±33,9 и 228,4±34,2 фмоль/мг соответственно.

Более ощутимое снижение уровней РП было зафиксировано у больных с низкодифференцированными опухолями эндометрия (174,5±25,7 фмоль/мг – в 1-й группе и 54,6±11,7 фмоль/мг во 2-й).

Также наблюдалось снижение средних уровней РЭ при уменьшении степени дифференцировки опухоли, при этом в низкодифференцированных опухолях этот показатель составил 84±18,6 фмоль/мг у пациенток с АГТ и 31,5±11,2 фмоль/мг у больных, не получавших АГТ.

Значительное снижение этих показателей отмечалось при прорастании опухолью более 1 см мышечной оболочки матки. Так, уровень РП снижался от 325,5±50,2 до 215,8±63 фмоль/мг белка у больных 1-й группы и от 227,9±45,5 до 65,9±23,5 фмоль/мг у больных 2-й группы, уровень РЭ – от 139,4±8,8 до 77,2±11,8 и от 56,6±12,6 до 44,9±11,5 фмоль/мг соответственно. И, наконец, не отмечено различий средних уровней РП и РЭ в зависимости от состояния репродуктивной функции больных. В группе больных репродуктивного возраста, которые получали адъювантную прогестинотерапию, уровень РП и РЭ составил 257,6±64,4 и 84,6±16,9 фмоль/мг белка соответственно; в группе пациенток, находящихся в глубокой менопаузе, – 327,3±40 и 58,2±13,4 фмоль/мг. Различий этих показателей не выявлено и у больных, не получавших АГТ.

Нами проведен анализ 5-летней выживаемости больных раком эндометрия и оценено влияние на этот показатель АГТ в зависимости от различных клинико-морфологических признаков заболевания.

Общая 5-летняя выживаемость составила 82,1±2,9% для 1-й группы и 89,2±2,1% для 2-й (различия статистически недостоверны). Следовательно, применение гормонотерапии в рамках комбинированного и комплексного лечения РТМ не улучшает выживаемость больных. Для уточнения факторов, влияющих на этот показатель, нами проанализирована выживаемость в двух сравниваемых группах в зависимости от клинико-морфологических признаков заболевания и методов лечения. В результате проведенного анализа получены следующие данные.

Не отмечено улучшения выживаемости у больных с АГТ при всех стадиях заболевания. При сопоставлении выживаемости больных с высоко- и низкодифференцированным РТМ нами не отмечено никаких различий: она составила 91,3±2,6 и 96±1,6% при высокодифференцированных и 51,3±13,5 и 73±9% при низкодифференцированных опухолях в 1-й и 2-й группах соответственно, что еще раз свидетельствует об отсутствии влияния АГТ на отдаленные результаты лечения.

Заслуживают внимания данные, полученные при исследовании общей 5-летней выживаемости больных РТМ с учетом размеров первичной опухоли. В группе больных с АГТ пациентки распределились следующим образом: у 8 (2,03%) больных размеры опухоли составляли до 2 см, у 192 (48,4%) – от 2 до 5 см, у 196 (49,57%) – более 5 см. Общая 5-летняя выживаемость составила 85,7±13,2; 87,4±4 и 80,2±4,1% соответственно. В группе больных без АГТ опухоль до 2 см была обнаружена у 58 (14,9%) пациенток, у 189 (48,7%) больных размеры опухоли составляли от 2 до 5 см, у 141 (36,4%) – более 5 см. 5-летняя выживаемость составила 97,2±2,7; 91,6±2,7 и 84,7±4,1% соответственно. Таким образом, статистически достоверной разницы в 5-летней выживаемости больных двух исследуемых групп не получено.

При тщательном анализе всех клинико-морфологических признаков заболевания и сопоставления их с общей 5-летней выживаемостью нами не выявлено статистически достоверных различий между пациентками 1-й и 2-й групп с положитель-

ным рецепторным статусом. Следовательно, применение АГТ у больных с РП+ и РЭ+ опухолями не улучшает отдаленные результаты лечения этой категории больных.

Из 784 больных РТМ, включенных в исследование, рецидивы и метастазы возникли у 75 (9,5%) пациенток, из них у 23 (2,9%) были диагностированы рецидивы заболевания (в среднем через 22,7±5,4 мес) и у 52 (6,6%) – метастазы (в среднем через 20,1±1,9 мес).

Из 75 больных, у которых были диагностированы рецидивы и метастазы РТМ, 44 (58,7%) пациентки были из группы с АГТ и 31 (41,3%) – из группы без АГТ. При этом применение АГТ не оказало влияния на частоту их возникновения: 13,3% рецидивов и 45,4% метастазов в группе АГТ и 17,4 и 24% соответственно в группе без АГТ.

По стадиям больные 1-й и 2-й групп с рецидивами и метастазами РТМ распределились следующим образом: I стадия – у 18 (40,9%) и 16 (51,6%) больных, II – 13 (29,5%) и 9 (29%), III – 9 (20,4%) и 4 (12,9%), IV стадия – 4 (9,2%) и 2 (6,5%).

Применение АГТ достоверно не влияет на общую 5-летнюю выживаемость и не имеет решающего значения в определении прогноза заболевания.

Многофакторный анализ методов лечения и выживаемости больных РТМ позволил выявить 9 наиболее информативных признаков, из которых наиболее важными являются гистологическое строение опухоли и уровень РЭ, а факт применения АГТ по информативности и значимости в прогнозе РТМ занимает 15-е место, подтверждая тем самым отсутствие существенного влияния на отдаленные результаты лечения.

ЛИТЕРАТУРА

1. Избранные лекции по клинической онкологии. Под ред. В.И. Чиссова, С.Л. Дарьяловой. М.; 2000. с. 708.
2. Malkasian G.D., Fannegers T.F., Fountorin K.S. Carcinoma of the endometrium: Stage I. Cancer 1983;136(7):872–83.
3. Kelley R., Baker W. Effects of 17 alpha hydroxyprogesterone caproate in metastatic endometrial cancer. Conference on experimental clinical cancer chemotherapy. Natl Cancer Inst Monogr 1960;9:235.
4. Новикова Л.А., Вершинина Г.Н. Первый опыт применения 17-оксипрогестерон капроната при раке тела матки и его метастазах. В кн.: Первая Всесоюзная конференция по химиотерапии злокачественных опухолей. Рига; 1968. с. 474–6.
5. Вишневский А.С. Патогенетические особенности и возможности усовершенствования гормонотерапии больных раком эндометрия. Автореф. дис. ... докт. мед. наук. Л.; 1989.
6. Шуваева Н.И., Вехова Л.И., Гош Т.Е. и др. Клинические аспекты применения синтетических прогестагенов при первичном раке эндометрия. Тезисы Всесоюзного симпозиума «Профилактика, ранняя диагностика и комплексное лечение рака тела матки». Псков; 1981. с. 65.
7. Barakat R., Greven K., Muss H. Cancer management: a multidisciplinary approach. Huntington, N.Y., PRR; 1998.
8. Bonte J. Hormone dependency and hormone responsiveness of endometrial adenocarcinoma to estrogens, and antiestrogens. In: Role of medroxyprogesterone in endocrine-related tumors. Bd. II. Von L. Campio (ed). N.Y., Raven Press; 1983.
9. Бохман Я.В., Лившиц М.А., Винокуров В.Л. и др. Новые подходы к лечению гинекологического рака. С.-Пб.; 1993. с. 127–80.
10. Колосов А.Е., Столярова И.В. Рак тела матки: диагностика, лечение, прогноз. С.-Пб., Киров; 2000.
11. Bonte J., Decoster J.M., Ide P. Vaginal cytologic evaiuation as a practical link between hormone blood levels and tumor hormone dependency in exclusive medroxyprogesterone treatment of recurrent or metastatic endometrial adenocarcinoma. Acta Cytol 1977;21:218–24.
12. Ермакова Н.А. Количественная оценка уровня эстрогенного фона у больных раком эндометрия как показателя чувствительности опухоли к гормонотерапии. Автореф. дис. ... канд. мед. наук. М.; 1996.
13. Hoskins W. Gynecologic tumors. In: Cancer: Principles & Practice of Oncology. 4th. By V. DeVita (ed). Philadelphia; 1993. p. 1152–225.
14. Козаченко В.П. Гормоны в онкогинекологии. Практ гинекол 1999;1(1):8–11.
15. Brun G., Cosnetroy H., Bascougnet H. Traitement actuel du cancer de l`endometre. Rev Fr Gynecol Obstet 1987;82(10):545–53.
16. Kauppila A., Kujansuu E., Vihko R. Cytosol Estrogen and Progestin receptors in endometrial carcinoma of patients treated with surgery, radiotherapy and progestin. Clinical correlates. Cancer 1982;10:2157–62.
17. MacDonald R.R., Thorogood J., Mason M.K. A randomized trial of progesterone in the primary treatment of endometrial carcinoma. Br J Obstet Gynecol 1988;95(3):166–74.
18. Deppe G., Baumann P., Munkarah A. Chemotherapy in metastatic or reccurent endometrial carcinoma. Zentralbl Gynecol 2000;122(7):355–60.
19. Lentz S.S. Advanced or recurrent endometrial carcinoma: hormonal therapy. Semin Oncol 1994;21(1):100–6.
20. Martin P.L., Jarvis G., Kitchener H. et al. Progestagens for endometrial cancer. Cochrane Database Syst Rev 2000;(2):CD001040.
21. Vergote I., Kjorstad J., Abeler V., Kolstad P. A randomized trial of adjuvant progestogens in early endometrial cancer. Cancer 1989;64(6):1011–6.
22. Gadliordi L.J. Tumori ginecologi hormoni dependenti. Minerva Ginecol 1974;26:243–55.
23. Баринов В.В. Рак тела матки (диагностика, лечение, факторы прогноза). Автореф. дис. ... докт. мед. наук. М.; 1999.
24. De Paolo G., Spatti J.B., Bandieramonte G. et al. Adjuvant treatment with medroxyprogesterone acetate in pathological stage I endometrial cancer with myometrial invasion. Endometrial cancer, 5-th Cancer Research Workshop. Grenoble; 1985. p. 209.
25. Lewis G.C., Slack N.G., Mortel L. et al. Adjuvant progesterone therapy in the primary treatment of endometrial cancer. Gynaecol Oncol 1974;2(4):368–76.
26. Rogerson L., Downes E. How do UK gynaecologists manage endometrial carcinoma ? A national survey. Eur J Gynaecol Oncol 1998;(4):331–2.

ФОТОДИНАМИЧЕСКАЯ ТЕРАПИЯ В ЛЕЧЕНИИ РАКА ВУЛЬВЫ

Л.И. Крикунова, М.А. Каплан, Е.В. Рыкова, В.Н. Капинус
Медицинский радиологический научный центр РАМН, Обнинск

PHOTODYNAMIC THERAPY FOR VULVAR CANCER

L.I. Krikunova, M.A. Kaplan, Ye.V. Rykova, V.N. Kapinus
Medical Radiology Research Center, Russian Academy of Medical Sciences, Obninsk

The results of using photodynamic therapy (PDT) in the multimodality treatment of vulvar tumors are analyzed. Twenty patients, including 17 patients with a new-onset tumor and 3 with a recurrence disease after multimodality treatment, were treated with PDT. A complete or partial regression was achieved in all the patients. Photodynamic therapy for recurrent tumors could considerably upgrade the quality of life. The findings show the efficiency of photodynamic therapy as an organ-preserving treatment for vulvar tumors.

Рак вульвы (РВ), являясь относительно редким заболеванием, тем не менее занимает 4-е место (3–4%) среди злокачественных опухолей женских половых органов. РВ преимущественно страдают женщины пожилого возраста, доля заболевших в возрасте старше 60 лет составляет не менее 75%, старше 70–80 лет – 35–40%. За последние 10–15 лет частота встречаемости РВ в структуре онкогинекологической патологии имеет тенденцию к увеличению с омоложением заболевших [1]. Несмотря на визуальную доступность для современной диагностики данного заболевания более половины больных поступают на лечение с местно-распространенными процессами, что снижает возможности радикальных методов лечения. По данным Международной федерации гинекологов и акушеров (FIGO), 5-летняя выживаемость больных РВ составляет всего 50,0%.

Многие аспекты лечения РВ до настоящего время остаются спорными. К ним относятся объем оперативного вмешательства, лучевой терапии, возможности комбинации хирургического, лучевого, лекарственного лечения и новых высокотехнологичных методов, в частности фотодинамической терапии (ФДТ).

Клинический опыт показывает, что повышение радикальности хирургического вмешательства и применение комбинированной терапии повышают 5-летнюю выживаемость на 20%.

5-летняя выживаемость при комбинированном лечении II–III стадии РВ составляет 58,7%, при сочетанной лучевой терапии – 29% [2, 3]. Общая кумулятивная 5-летняя выживаемость больных колеблется, по данным разных авторов, от 31,7 до 62%.

Однако наблюдаемая в последние десятилетия тенденция омоложения и выявления ранних форм РВ *in situ* побуждает искать новые подходы в терапии данной патологии с разработкой органосохраняющих методов лечения, снижающих частоту психоэмоциональных расстройств и улучшающих качество жизни, особенно у лиц молодого возраста.

Одним из перспективных методов лечения онкологических заболеваний в настоящее время является ФДТ. В последние годы ФДТ стала успешно применяться при целом ряде злокачественных новообразований, большинство из которых составляют опухоли кожи, языка, слизистой оболочки полости рта, нижней губы, гортани, мочевого пузыря, гениталий [4–7].

При ФДТ происходит селективное разрушение злокачественных новообразований благодаря избирательному накоплению предварительно введенного фотосенсибилизатора (ФС) и локальному воздействию лазерного облучения определенной длины волны [6]. Глубина повреждения тканей при ФДТ с использованием ФС I поколения (производные гематопорфирина) составляет 1,0 см, а при применении ФС II поколения (фталоцианины, хлорины) достигает 1,5–2,0 см. Более того, при ФДТ отсутствуют системная токсичность и лучевая нагрузка, поэтому ФДТ может применяться для лечения не только первичных опухолей, но и рецидивов и остаточных опухолей после лучевой терапии, когда резерв последней исчерпан. Хорошая переносимость ФДТ позволяет использовать данный метод лечения у пожилых пациентов и у больных с тяжелой сопутствующей патологией, у которых применение традиционного лечения сопровождается высоким риском развития осложнений.

Первоначально в качестве ФС при проведении ФДТ использовались препараты «Фотогем» (производное гематопорфирина IX) и «Фотосенс» (сульфированный фталоцианин алюминия). При проведении ФДТ они показали достаточно высокую терапевтическую активность, но в то же время обладали рядом побочных действий

Таблица **1**. *Распределение больных плоскоклеточным ороговевающим РВ с учетом стадии заболевания и возраста*

Возраст, годы	Стадия I	II	III	IV	Всего
31–40		1			1
41–50		1			1
51–60		4			4
61–70	1	7			8
71–80	1	1	1	1	4
Старше 80	1	1			2
Всего (%)	3	15	1	1	20

(в частности – длительный период кожной фототоксичности).

В последние годы в качестве ФС стали активно использоваться хлорины и хлориноподобные соединения. Структурно хлорин представляет собой порфирин, но имеет на одну двойную связь меньше, что ведет к существенно большему поглощению на длинах волн 660–666 нм по сравнению с порфининами (630 нм), что в определенной степени увеличивает глубину проникновения света в ткани. После внутривенного введения фотосенсибилизаторов хлоринового ряда («Фотолон») максимальное количество препарата регистрируется через 2–3 ч, затем концентрация активного вещества медленно снижается и через 24 ч в крови обнаруживаются лишь следовые количества препарата, поэтому для хлоринов характерен непродолжительный период кожной фототоксичности.

Отмечено, что эффективность ФДТ напрямую зависит от гистологической структуры опухоли.

Наиболее часто встречающиеся гистологические варианты РВ – плоскоклеточный ороговевающий (70%) и плоскоклеточный неороговевающий (15,2%).

По данным Литовского онкологического центра, опухоли такой гистоструктуры достаточно чувствительны к ФДТ. Это позволяет надеяться, что внедрение ФДТ в практику в качестве компонента комбинированного лечения РВ позволит значительно улучшить прогноз заболевания.

Задачами настоящего исследования были разработка и оценка диагностической и лечебной эффективности ФДТ первичного очага у больных РВ с использованием ФС «Фотогем», «Фотосенс» и «Фотолон».

Материалы и методы

В отделении лучевых и комбинированных методов лечения гинекологических заболеваний МРНЦ РАМН с помощью ФДТ проведено лечение 20 больным РВ (I стадия – 3, II стадия – 15, III – 1, IV – 1) в возрасте 32–83 лет с морфологически подтвержденным диагнозом плоскоклеточного ороговевающего рака (табл. 1).

Больных с первично установленным диагнозом было 16 (80%), с рецидивом заболевания, развившимся через 1,5–2 года после комбинированного лечения, – 4 (20%).

Распределение больных в зависимости от характера роста опухоли представлено в табл. 2. У 2 пациенток опухоль с экзофитным ростом менее 2 см в диаметре локализовалась на малой половой губе, у 3 – в области клитора, у остальных имели место поражения больших половых губ и задней спайки (табл. 3).

Критериями включения больных для проведения ФДТ были согласие больных на лечение, гистологическое или цитологическое подтверждение диагноза, отсутствие отдаленных метастазов.

Противопоказания для проведения ФДТ включали некомпенсированные и субкомпенсированные заболевания печени, почек, сердечно-сосудистой системы, кахексию, прорастание опухоли в нижнюю треть уретры, промежность, анус.

При проведении ФДТ в качестве ФС были использованы отечественные препараты «Фотогем» (5 больных), «Фотосенс» (10) и «Фотолон» (5).

ФС вводили внутривенно капельно в дозе 2,5; 0,5–0,8 и 1,7–2,5 мг/кг соответственно.

Флюоресцентную спектроскопию проводили на комплексе «LESA-6» (BIOSPEC, Москва).

В качестве источника излучения, возбуждающего флюоресценцию ФС в биологических тканях, использовалось излучение He-Ne-лазера (633 нм). Полученные путем точечных измерений спектры тканей центра и периферии опухоли, а также здоровой кожи анализировали по форме, величине и амплитуде сигнала. Определяли площадь интенсивности флюоресценции (S_2) и площадь отраженного от тканей лазерного излучения (S_1), а так-

же их отношение – индекс контрастности (S_2/S_1). Индекс контрастности позволял определять накопление ФС в тканях и оценивать распространение опухолевого процесса (рис. 1).

Реакцию опухоли на фотодинамическое воздействие оценивали непосредственно во время сеанса ФДТ, через 24 ч, 3 сут и затем ежедневно до резорбции опухоли.

Таблица **2**. *Распределение больных в зависимости от формы роста опухоли*

Форма роста	Первичная опухоль	Рецидив заболевания
Экзофитная	11 (68,7)	
Эндофитная	3 (18,8)	
Инфильтративно-отечная	2 (12,5)	4
Всего	16 (100)	4

Примечание. Здесь и в табл. 3: в скобках – процент

Таблица **3**. *Локализация и размер опухоли*

Размер опухоли, см	Локализация: малая половая губа	клитор	большая половая губа	задняя спайка	Всего
До 2	2	1			3
2–4		2	5	2	9
Больше 4			7	1	8
Всего	2 (10)	3 (15)	12 (60)	3 (15)	20 (100)

Кроме того, всем пациенткам после введения ФС проводили визуализацию и мониторинг всей области поражения с использованием матричного светодиодного облучателя (длина волны 665 нм, мощность излучения 40 мВт/см^2) с встроенной видеокамерой – «Камин-видео-3» (BIOSPEC, Москва). Контроль изображения и границ опухолевого процесса осуществляли в флюоресцентном рассеянном свете в технике сканирования (рис. 2).

Сеанс лазерного облучения опухоли проводился через 24–48 ч после введения «Фотогема» и «Фотосенса» на лазерных аппаратах ЛД 680–2000 (670 нм) и «Металаз» (630 нм), через 2–3 ч после введения «Фотолона» на лазерных аппаратах «Аткус-2» (662 нм) и «Ламеда» (662 нм) с плотностью мощности 200–400 мВт/см^2 с помощью гибких моноволоконных торцевых световодов и световодов с линзой.

Ввиду особой чувствительности зоны вульварного кольца с целью купирования болевого синдрома сеанс ФДТ проводится под эпидуральной анестезией. Катетеризация эпидурального пространства производится на уровне L_{III}–L_{IV}. По показаниям дополнительно могут назначаться наркотические анальгетики.

К опухолям подводили световую энергию от 300 до 600 Дж/см^2 в течение одного сеанса облучения с одного или нескольких полей в зависимости от клинической и морфологической формы, глубины инфильтрации опухоли.

Эффективность лечения оценивали по следующим параметрам:

- изменение размеров и формы опухоли;
- выраженность и длительность некротического периода;
- степень эпителизации изъязвленных поверхностей после отторжения некротических масс;
- динамика болевой и прочей симптоматики.

После сеанса ФДТ проводили местную противовоспалительную терапию.

Цитологическое исследование мазков с поверхности вульвы выполняли после завершения некротического периода и далее ежемесячно, биопсию с гистологическим исследованием — при подозрении на неизлеченность.

Оценка результатов ФДТ проводится по следующим критериям:

— ***полная регрессия*** – отсутствие видимого и пальпируемого очага с подтверждением в сомнительных случаях отсутствия опухолевых клеток цитологическим или гистологическим исследованием;

— ***частичная регрессия*** – уменьшение максимального размера опухоли не менее чем на 50% или видимое отсутствие опухоли, но обнаружение раковых клеток в цитологическом или биопсийном материале;

— ***отсутствие эффекта*** – уменьшение размера опухоли менее чем на 50%, состояние без уменьшения и увеличения размеров опухоли.

Результаты исследования и обсуждение

Непосредственно во время сеанса ФДТ отмечались выраженная экссудация, уменьшение размеров экзофитных опухолей, отечность тканей, признаки геморрагического некроза. Отечность ткани вульвы и длительность некротического периода зависели от размеров первичного очага и применяемого ФС.

Полное клиническое излечение первичной опухоли (полная регрессия) отмечено в 9 случаях из 17, частичная регрессия – в 6, отсутствие эффекта – в 2. В связи с этим данным пациенткам дополнительно через 3–4 нед после сеанса ФДТ проводился курс лучевой терапии: дистанционная статическая лучевая терапия электронным пучком на область вульвы в суммарной очаговой дозе (СОД) 30,0–50,0 Гр, а двум (ввиду распространения процесса на влагалище) – дополнительно внутриполостная гамма-терапия эндовагинальным эндостатом на аппарате АГАТ-ВУ, разовая очаговая доза 3,0 Гр, СОД 30,0 Гр.

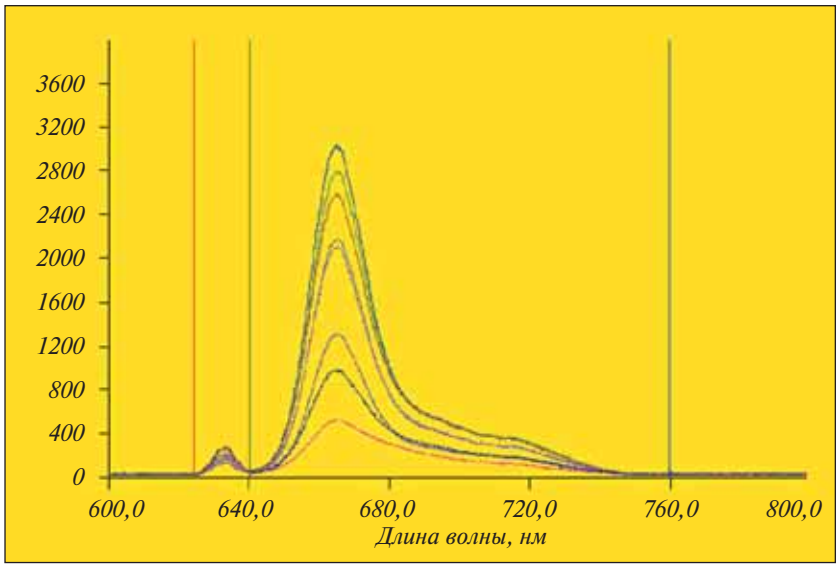

Рис. 1. *Спектральное распределение ФС в тканях*

Всем больным с первично выявленным заболеванием проводилась дистанционная гамма-терапия в статическом режиме на область регионарного метастазирования в СОД 50,0–60,0 Гр.

При рецидиве заболевания ФДТ позволила достигнуть клинического улучшения в виде уменьшения объема опухоли на 30—50%, снятия отека подлежащих тканей и снижения интенсивности болевого синдрома.

Независимо от стадии заболевания выживаемость на сроке наблюдения 1 год составила 65,7%, 2 года – 44,2%, 5-летняя – 36,16%.

Несмотря на хорошие результаты лечения наши исследования показали целесообразность формирования индивидуальных программ лечения РФ. Использование ФДТ в комплексной терапии РФ зависит от реальных и клинических условий и требует учета следующих факторов:

— клиническая стадия заболевания и степень резектабельности опухоли;

— первичность или рецидивность заболевания;

— соматическое состояние больной;

— возможность и качество реализации лечения и последующей реабилитации больной;

— возможность комбинации с другими противоопухолевыми методами лечения, включая хирургический, лучевой и химиотерапевтический;

— возможность и необходимость системной лекарственной сопроводительной терапии;

— аппаратурно-медицинское оснащение.

На сегодняшний день неоспоримой является целесообразность использования ФДТ при карциноме вульвы 0 стадии (TisN0M0).

При I (T1N0M0), II (T2N0M0) и III(T1–3N0–1M0) стадиях ФДТ должна проводиться строго индивидуально в комбинации с традиционными методами лечения – хирургическим и/или лучевым, так как в данных ситуациях задача состоит в воздействии не только на визуализируемый опухолевый очаг, но и на зоны регионального распространения. При IV стадии (T1–4N0–2M0–1) ФДТ может быть использована в эксвизитных случаях, преимущественно для

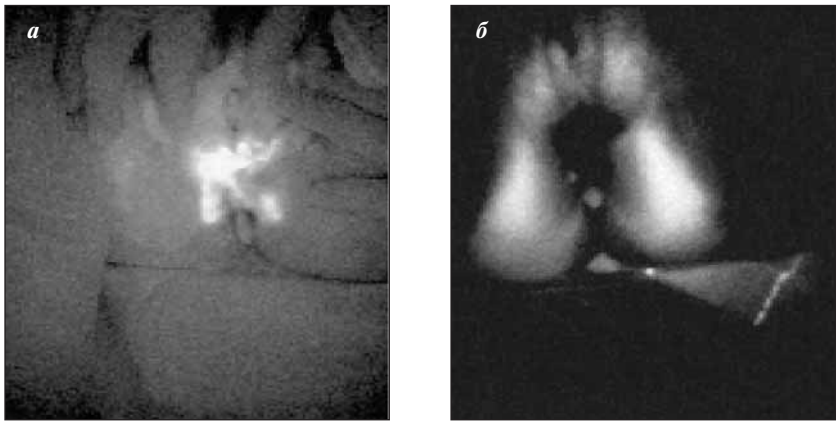

Рис. 2. *Флюоресцентная визуализация до (а) и после (б) сеанса ФДТ*

устранения каких-либо выраженных симптомов (боли, кровотечения).

При рецидивах РВ показания к проведению ФДТ должны быть определены с учетом предшествующих методов лечения, сроков их окончания, наличия или отсутствия осложнений от предыдущих методов лечения, морфологической структуры и степени дифференцировки первичной опухоли и рецидива заболевания.

Таким образом, общая концепция применения ФДТ в лечении РВ определяется клинической стадией заболеваний, локализацией процесса, морфологической структурой опухоли, соматическим состоянием конкретной больной.

РЕКОМЕНДУЕМАЯ ЛИТЕРАТУРА

1. Жаров А.В., Важенин А.В. Оптимизация лечения больных раком вульвы. Челябинск; 2005.
2. Коган Е.А., Невольских А.А., Жарков Н.Н., Лощенов В.Б. Морфо- и патогенез повреждений злокачественных опухолей при фотодинамической терапии. Арх патол 1993;(6):73–6.
3. Новожилов М.В. Оптимизация лучевого компонента в лечении больных местнораспространенным раком вульвы. Автореф. дис. ... канд. мед. наук. М.; 2004.
4. Гамелия Н.Ф., Михалкин И.А. Световая терапия опухолей с применением фотосенсибилизаторов. Экспер онкол 1988;10(1):9–16.
5. Каплан М.А., Романко Ю.С., Евстегнеев А.Р. Фотодинамическая терапия некоторых локализаций злокачественных опухолей с помощью газового лазера. В кн.: Лазеры на парах меди и золота в медицине. М.; 1998. с. 55–62.
6. Castro D.J., Saxton R.E., Lufkin R.B. et al. Future directions of lazer phototherapy for diagnosis and treatment of malignancies: fantasy, fallacy, or reality? Laryngoscope 1991;(6):1–10.
7. Pass N.I. Photodynamic therapy in oncology: mechanisms and clinical use. J Natl Cancer Inst 1993;85(6):443–56.
8. Грипп И.Н. Совершенствование информационного обеспечения отделений лучевой диагностики. Автореф. дис. ... канд. мед. наук. Обнинск; 2006.
9. Леонов М.Г. Лучевое и комбинированное лечение больных раком вульвы. Автореф. дис. ... канд. мед. наук. Обнинск; 2002.
10. Уйманов В.А. Внутритканевая гамма-терапия в сочетанном лучевом и комбинированном лечении больных раком вульвы. Автореф. дис. ... канд. мед. наук. М.; 1997.
11. Davis K.R. Photodynamic therapy in otolaryngology – head and neck surgery. Otolaryngol Clin North Am 1990;23(1):107–19.

СОВРЕМЕННЫЕ ПРЕДСТАВЛЕНИЯ О МЕЗЕНХИМАЛЬНЫХ ОПУХОЛЯХ ЖЕНСКИХ ПОЛОВЫХ ОРГАНОВ

Н.И. Лазарева, В.В. Кузнецов, В.М. Нечушкина, Т.И. Захарова, И.Р. Гагуа, Ж.А. Завольская

НИИ клинической онкологии РОНЦ им. Н.Н. Блохина РАМН, Москва

Развитие медицины невозможно без широкого научного обобщения, т.е. попытки раскрытия сущности процессов, наблюдаемых при тех или иных патологических состояниях. В последние десятилетия активно изучались гистологические особенности злокачественных мезенхимальных и смешанных опухолей матки, пути метастазирования и прогностические факторы, что привело к определенным успехам в распознавании и лечении этой достаточно редкой патологии.

Термин «саркомы женских половых органов» является собирательным и объединяет несколько больших групп опухолей мезенхимального, нейроэктодермального и дизэмбриогенетического происхождения. Развитие женских половых органов считается основным направлением половой дифференцировки в эмбриогенезе и протекает в отсутствие каких-либо стимулирующих факторов. Первичные половые клетки образуются в стенке желточного мешка, они индуцируют пролиферацию окружающих клеток мезенхимы, которая становится микроокружением, обеспечивающим нормальное развитие первичных половых клеток. Соединительнотканная основа эндометрия и миометрий развиваются из мезенхимы, окружающей маточно-влагалищный канал. Обращает на себя внимание тот факт, что все женские половые органы содержат значительное количество мезенхимальной ткани: ее пропорция к эпителиальной составляет 95:5. При этом менее 5% опухолей гениталий являются мезенхимальными, а 95% – эпителиальными.

Функция женских половых органов регулируется нервной и эндокринной системами, циклической секрецией половых гормонов.

Лейомиома матки (ЛМ) – наиболее часто встречающаяся доброкачественная мезенхимальная опухоль у женщин. Для большинства больных миомой матки характерна гиперэстрогения, что подтверждается высокой частотой гиперпластических процессов эндометрия и гиперплазией тека-ткани яичников. В условиях

гормонального дисбаланса на фоне пролиферативных процессов возрастает вероятность патологических изменений с образованием злокачественной гладкомышечной опухоли, что было показано в некоторых клинико-экспериментальных исследованиях.

Как показывает анализ литературы, частота сочетания саркомы матки (СМ) и ЛМ различается [1]. По нашим данным, СМ сочеталась с ЛМ у подавляющего большинства больных лейомиосаркомой (ЛМС) матки и эндометриальной стромальной саркомой (ЭСС) матки (у 73,8 и 68,3% соответственно) и только у 23,9% больных карциносаркомой матки (КСМ).

СМ составляют 2–6% злокачественных новообразований матки и менее 1% злокачественных опухолей женских половых органов. Саркомы яичников (СЯ) составляют 1% злокачественных опухолей яичников, шейки матки (СШМ) – менее 1% злокачественных опухолей шейки матки [2–4].

Чаще всего саркомы женских половых органов локализуются в матке (90%) и только около 10%, по данным L.C. Horn и соавт. [5], составляют СЯ, СШМ, саркомы влагалища, маточной трубы и вульвы.

В течение последних 30 лет заболеваемость СМ не менялась. По статистике, в мире на 1 млн женского населения выявляется 8 случаев заболевания [6]. В США распространенность сарком матки составляет 17,1 на 1 млн женщин. На юге Израиля этот показатель составляет 1 на 100 000 женского населения [7]. По данным W.M. Christoferson [8], ежегодно заболевают ЛМС 0,67 на 100 000 женщин старше 20 лет. В РОНЦ им. Н.Н. Блохина РАМН ежегодно регистрируется в среднем 16 первичных больных СМ. В Санкт-Петербурге заболеваемость СМ составляет 0,69 на 100 000 женского населения в год.

Многообразие сарком женских гениталий как по морфологическому строению, так и по особенностям клинического течения усложняет их изучение и в первую очередь дифференциальную диагностику, прогноз, и следовательно, лечение.

В клинике из морфологических вариантов чаще всего встречаются КСМ, ЛМС, ЭСС и рабдомиосаркома (РМС) женских гениталий [9].

В структуре сарком женских половых органов преобладают гладкомышечные опухоли – ЛМС (41,4%). Несколько реже встречаются КСМ. Вместе они составляют 80% случаев СМ, на долю ЭСС приходится 15%, РМС – менее 5% наблюдений [9, 10].

Возраст больных саркомами женских половых органов варьирует от младенческого до старческого в зависимости от морфологического варианта опухоли. Пик заболеваемости приходится, как правило, на периоды гормональной перестройки женского организма, такие как пубертатный (РМС), перименопаузальный (ЛМС), постменопаузальный (КСМ) [11].

Этиологические моменты развития сарком женских гениталий четко не установлены. В некоторых исследованиях показана вирусная природа данного заболевания, но только на животных моделях.

В экспериментах на мышах показано стимулирующее влияние экзогенных эстрогенов на рост СМ, выраженность которого определялась длительностью их приема.

К факторам риска возникновения СМ относят ионизирующее излучение (лучевая терапия – ЛТ – при разных заболеваниях органов малого таза). Риск развития СМ после ЛТ составляет 0,03–0,8%; интервал между ЛТ и возникновением опухоли составляет от 1,5 до 30 лет, в среднем 17 лет. Радиоиндуцированные саркомы встречаются в 5–30% наблюдений; они обычно представлены злокачественными смешанными опухолями; отличаются крайне агрессивным течением и неблагоприятным прогнозом [12].

Наличие в анамнезе быстрорастущей ЛМ многие клиницисты относят к факторам риска, однако из 1000 больных, оперированных по поводу быстрорастущей ЛМ, саркомы выявляют у 6–7 женщин [1].

Нами проведен ретроспективный анализ данных 406 больных саркомами женских половых органов, леченных в РОНЦ им. Н.Н. Блохина РАМН с 1970 по 2002 г. В исследование включены 168 больных ЛМС, 88 – ЭСС, 113 – КСМ, 34 – РМС, две больные аденосаркомой и одна – липосаркомой. Все больные проанализированы по двум основным параметрам: гистологической структуре и локализации опухоли. В качестве самостоятельного метода хирургическое лечение проведено 189 больным, химиотерапия (ХТ) – 4, ЛТ – 8 больным. Комбинированное лечение, включающее операцию и послеоперационную ХТ, проведено 76 больным, операцию + ЛТ – 60. Комплексное лечение (операция + ХТ + ЛТ) проведено 60 больным СМ.

Методов, пригодных для ранней диагностики СМ, пока нет.

Существующие в настоящее время методы позволяют установить диагноз саркомы до операции лишь у трети больных. ЛМС и РМС яичников являются в основном морфологическими находками.

Клинические методы исследования (гинекологический анамнез и физикальный осмотр) позволяют поставить лишь предположительный диагноз. Ультразвуковое исследование (УЗИ) органов

малого таза давно стало рутинным в онкогинекологии, оно позволяет определить локализацию, размеры и структуру опухоли, а также оценить состояние соседних органов и регионарных лимфатических узлов.

Цитологическое исследование мазков, аспирата из полости матки, пунктата опухолевых узлов недостаточно чувствительно и специфично.

В настоящее время единственным методом диагностики, позволяющим установить правильный диагноз до операции, является морфологический, материалом для которого могут служить фрагменты отторгнувшейся опухоли или соскоб из полости матки, полученный при раздельном диагностическом выскабливании. Согласно проведенному нами анализу информативность последнего оказалась различной при разных типах СМ. Наиболее информативно (79,4%; 54 из 68 больных) диагностическое выскабливание у больных КСМ, затем – ЭСС (56,8%; 25 из 44 больных).

В последнее десятилетие большим подспорьем в диагностике сарком помимо морфологического исследования на светооптическом уровне стали методы электронной микроскопии и иммуногистохимии, позволяющие проводить дифференциальную диагностику как среди многочисленных гистологических вариантов сарком, так и между доброкачественными и злокачественными мезенхимальными опухолями, а также их промежуточными формами – так называемыми опухолями неясного злокачественного потенциала. К маркерам мезенхимальной дифференцировки относятся десмин, гладкомышечный актин, виментин, коллаген IV типа и цитокератины [13–15].

Ценную информацию о биологическом поведении опухоли и патогенезе исследователям может дать изучение белков-онкогенов (p53, Bax, Bcl-2, Her-2/neu, Fas L, Ki67, VEGF, Flt1, Flk1, EGFR, TP), участвующих в апоптозе и неоангиогенезе [15, 16].

К сожалению, до настоящего времени не разработано классификации, формализующей стадирование саркомы женских половых органов. Большинство клиницистов как в нашей стране, так и за рубежом для стадирования СМ применяют классификацию FIGO, разработанную для эпителиальных опухолей матки. Однако проведенные нами исследования показали, что она в полной мере не отражает клиническое течение сарком. Очевидна необходимость разработки классификации в зависимости от локализации опухоли и ее принадлежности к тому или иному гистологических типу.

Клиническая картина СМ достаточно однообразна и характеризуется в основном двумя симптомами – кровотечением из половых путей и/или «быстрым» ростом матки. Так, 42,3% больных ЛМС и 26,1% больных ЭСС отмечали «быстрый» рост матки, а 33,4% больных ЛМС и 54,5% больных ЭСС – кровянистые выделения из половых путей. У 66,1% больных КСМ заболевание проявилось кровотечением из половых путей. При этом источником кровотечения у больных ЛМС и ЭСС матки является гиперплазированный или атрофичный эндометрий, а у больных КСМ – сосуды распадающейся опухоли. Основными симптомами заболевания у больных СЯ являются боли в нижних отделах живота, у больных СШМ – контактные кровянистые выделения из половых путей.

Знание прогностических характеристик опухоли – ключ к пониманию развития заболевания, что чрезвычайно важно для оценки индивидуального прогноза и вероятностного ответа на проводимую терапию. Панель прогностических критериев постоянно пополняется.

На сегодняшний день, согласно данным специальной литературы и проведенному нами многофакторному анализу, наиболее значимым фактором прогноза жизни больных саркомами женских гениталий следует считать гистологическую структуру опухоли, подтверждением чего являются отдаленные результаты лечения больных [3, 4, 9]. Так, по нашим данным, 5-летняя общая и безрецидивная выживаемость больных ЛМС матки составила 48,5±4,2 и 44,3±4,3% соответственно; ЭСС низкой степени злокачественности – 85,8±5,3 и 76,0±6,7%; ЭСС высокой степени злокачественности – 45,1±8,3 и 26,8±10,3%.

Оказалось, что для смешанных сарком женских генитаций немаловажное значение имеет их локализация. Так, для больных КСМ матки 5-летняя общая и безрецидивная выживаемость составила 27,2±6,0 и 20,1±6,2%. Общая 2-летняя выживаемость больных КСМ яичников составила 15,5±9,8%, 3-летняя – 5,1±6,8%, а из 4 больных КСМ шейки матки 2 (50%) живы более 5 лет, из чего можно сделать заключение, что одним из важнейших прогностических факторов является не только гистологическая структура, но и локализация опухоли.

В клиническом течении и исходах лечения больных СМ важное значение имеют не только гистологический тип опухоли, но и такие связанные с ним признаки, как локализация опухоли, размер и глубина инвазии в подлежащие ткани, степень злокачественности и степень дифференцировки, число митозов и наличие некрозов в опухоли [11].

Методы лечения, применяемые у больных саркомами женских гениталий, должны быть не

только радикальными, но и адекватными биологическим свойствам опухоли, конкретным проявлениям ее роста и клинической ситуации у каждой пациентки.

Сегодня основным методом лечения сарком женских гениталий является хирургический, в тактике которого остается целый ряд спорных вопросов: целесообразность выполнения повторной лапаротомии после так называемых неадекватных операций – надвлагалищных ампутаций матки с целью удаления оставшейся культи шейки матки у больных ЛМС, возможность выполнения органосохраняющих операций у больных репродуктивного возраста с различными гистологическими типами сарком, оправданность расширения объема хирургического вмешательства (оментэктомия, тазовая и парааортальная лимфаденэктомия).

В хирургическом лечении СМ стандартным объемом операции является экстирпация матки с придатками, которой на первом этапе подвергаются практически все больные СМ ранних клинических стадий. При распространенных опухолевых процессах также выполняется хирургическое вмешательство. Операция позволяет уточнить стадию заболевания и удалить основную массу опухоли.

По нашему мнению, стандартным объемом операции при ЛМС матки следует считать экстирпацию матки без придатков в репродуктивном периоде жизни и с придатками – в постменопаузе. Оптимальным объемом хирургического вмешательства у больных ЭСС низкой степени злокачественности является расширенная экстирпация матки с придатками. Высокая частота метастазирования в забрюшинные лимфатические узлы (20%), яичники (19,6%) и большой сальник (22%) у больных недифференцированной ЭСС и КСМ матки обусловливает необходимость выполнения расширенной экстирпации матки с придатками и удаления большого сальника.

Необходимо подчеркнуть, что расширение объемов хирургических вмешательств на регионарных лимфоколлекторах в виде блочной лимфаденэктомии независимо от интраоперационной визуальной оценки лимфатических узлов таза, а также удаление большого сальника являются, на наш взгляд, принципиально необходимыми при хирургическом лечении ЭСС и КСМ. Особенно это важно в связи с тем, что до сих пор отсутствуют альтернативные методы лечения, сопоставимые по эффективности с хирургическим вмешательством. Кроме того, по нашему мнению, внедрение расширенных хирургических вмешательств в дальнейшем послужит основой для корректного сравнения эффективности хирургического лечения в зависимости от его объемов.

Наиболее благоприятным оказался прогноз у больных РМС визуальных локализаций – шейки матки, влагалища и вульвы, при которых общая 5-летняя выживаемость больных составила 84,0±10,4; 81,8±10,4 и 100% соответственно. Ни у одной пациентки с РМС перечисленных локализаций не отмечено местных рецидивов заболевания. На основании полученных данных можно предположить, что больным молодого возраста с локализацией РМС в области вульвы, влагалища или шейки матки допустимо выполнение органосохраняющих операций в сочетании с противоопухолевым лекарственным лечением или ЛТ.

Эффективность адъювантной ХТ при саркомах женских гениталий пока не доказана. ЛТ при ЭСС и КСМ не улучшает отдаленных результатов лечения, но в ряде случаев увеличивает безрецидивный период жизни этой категории больных.

Практически у половины больных саркомами женских гениталий в разные сроки после первичного лечения выявляются местные рецидивы и отдаленные метастазы опухоли, 80% из них имеют множественный характер.

Локализация метастазов сарком женских гениталий зависит от их гистологической структуры. Так, ЛМС чаще всего метастазирует в легкие – в 44 (50,6%) наблюдениях. При этом только у половины больных отмечаются солитарные или единичные метастазы, у другой половины помимо легких поражаются другие органы. На втором месте по частоте метастазирования – лимфатические узлы таза и поясничной области, а также брыжейки толстой или тонкой кишки (43 больных; 49,4%). У 22 (25,3%) больных ЛМС прогрессирование заболевания проявилось опухолевой диссеминацией по брюшине и асцитом, у 7 (8,0%) – специфическим плевритом. У каждой пятой больной ЭСС и КСМ обнаружены метастазы в яичниках (11; 21,6%), тогда как, по нашим данным, ни у одной из 163 больных ЛМС не было обнаружено метастазов в яичниках, а по данным литературы они встречаются в 1% наблюдений.

Для ЛМС и ЭСС характерно относительно медленное прогрессирование процесса. Нередко у этой категории больных сроки появления отдаленных метастазов опухоли исчисляются годами. В ряде случаев метастазы ЛМС выявляются до обнаружения первичной опухоли.

Критическим периодом в развитии метастазов и рецидивов ЛМС и ЭСС является перименопауза, во время которой у больных выявлено 42,9% местных рецидивов заболевания и 69,7% отдаленных метастазов.

Характер метастазирования КСМ подобен таковому рака яичников и больше напоминает имплантационный. Прогрессирование сопровождается асцитом, канцероматозом брюшины. Как правило, метастазирует только эпителиальный компонент смешанной опухоли, что подтверждается микроскопическим исследованием. Излюбленными локализациями метастазов КСМ матки являются брюшная полость и забрюшинные лимфатические узлы.

Частота и особенности метастазирования ЛМС и ЭСС не зависят от локализации опухоли. Вместе с тем локализация КСМ в теле матки или яичниках коррелирует с крайне неблагоприятным прогнозом. До 5-летнего срока наблюдения дожили 27% больных, имеющих маточную локализацию опухоли, и ни одна из 15 больных КСМ яичников после лечения не пережила 2-летнего периода наблюдения, тогда как из 4 больных КСМ шейки матки 2 (50%) живы более 5 лет без признаков прогрессирования заболевания.

Наличие солитарных или единичных метастазов ЛМС любой локализации без признаков диссеминации по брюшине является показанием к их хирургическому удалению. Активная хирургическая тактика в данном случае оправдана и продлевает жизнь этой категории больных.

Лекарственное лечение и ЛТ применяются при лечении метастазов и рецидивов ЭСС и КСМ. Иногда комбинируют оба метода лечения. Возможно применение иммунотерапии.

Необходимо отметить, что за последние десятилетия накоплен определенный опыт по лечению СЖГ. Однако показатели заболеваемости и особенно смертности женщин от сарком гениталий не имеют значительных тенденций к снижению. Это связано со многими причинами, среди которых следует отметить отсутствие четких представлений об этиологии и патогенезе злокачественных мезенхимальных опухолей женских половых органов, прежде всего из-за редкости самой опухоли.

Дальнейшие исследования в этом направлении позволят разработать патогенетически обоснованные адекватные методы лечения этой категории больных.

ЛИТЕРАТУРА

1. Lurain J.R. Uterine cancer. In: Novak's Gynecology. 12th ed. Hong Kong, Williams & Wilkins. p. 690—700.
2. Parker W.F., Fu Y.S., Berek J.S. Uterine sarcoma in patients operated on for presumed leiomyoma and rapidly growing leiomyoma. J Obstet Gynecol 1994;83:414—8.
3. Урманчеева А.Ф. Пути улучшения диагностики, лечения и постановки прогноза сарком тела матки. Автореф. дис. ... док. мед. наук. С.-Пб.; 1994.
4. Lurain J.R., Piver M.S. Uterine sarcomas: clinical features and management. In: M. Coppleson et al. (eds). Gynecologic oncology. Fundamental principles and clinical practice. Edinburgh, Churchill Livingstone; 1992. p. 827—40.
5. Horn L.C., Fischer U., Reuter S., Pyttel C. Leiomyosarcome und Leiomyome der Scheide. Zentralbl Gynakol 1998;120:38.
6. Трапезников Н.Н., Аксель Е.М. Заболеваемость злокачественными новообразованиями в России и странах СНГ (состояние онкологической помощи, заболеваемость и смертность). М.; 2001. с. 295.
7. Pura B., Rabinovich A., Yanni-Invar I. et al. Uterine sarcomas in the South of Israel:study of 36 cases. J Surg Oncol 1997;64:55—62 .
8. Christoferson W.M., Williamson E. O., Gray L.A. Leiomyosarcoma of the uterus. Cancer 1972;29:1512—7.
9. Clement P.B., Scully R.E. Pathology of uterine sarcomas. In: M. Coppleson et. al. (eds). Gynecologic oncology. Fundamental principles and clinical practice. Edinburgh, Churchill Livingstone; 1992. p. 803—26.
10. DiSaia P.J., Pecorelli S. Gynecological sarcomas. Semin Surg Oncol 1994;10(5):369—73.
11. Brooks S.E., Zhan M., Cote T. et al. Surveillance, epidemiology, and end results analysis of 2677 cases of uterine sarcoma 1989-1999. Gynecol Oncol 2004;93:204—8.
12. Mark R.J, Poen J., Tran L.M. et al. Postirradiation sarcoma of the gynecologic tract: A report of the 13 cases and a discussion of the risk of radiation-induced gynecologic malignancies. Am J Clin Oncol Cancer Clin Trials 1996;19:59—64.
13. Захарова Т.И. Морфологическая характеристика и дифференциальная диагностика неэпителиальных опухолей тела матки. Автореф. дис. ... канд. мед. наук. М.; 1999.
14. Pepper M.S., Montesano R., Mandriota S.J. et al. Angiogenesis: a paradigm for balanced extracellular proteolysis during cell migration and morphogenesis. Enzyme Protein 1996;49:138—62.
15. Барышников А.Ю., Шишкин Ю.В. FAS/APO-1-антиген – молекула, опосредующая апоптоз. Гематол и трансфузиол 1995;40(6):35–8.
16. Райхлин Н.Т., Петров С.В. Способность опухолевых клеток к специфической дифференцировке как основа для иммуногистохимической диагностики опухолей человека. Вестн онкол 1998;(3):3–10.

СОЧЕТАННАЯ ЛУЧЕВАЯ ТЕРАПИЯ МЕСТНО-РАСПРОСТРАНЕННЫХ ФОРМ РАКА ШЕЙКИ МАТКИ

Л.А. Марьина, О.А. Кравец, М.И. Нечушкин
РОНЦ им. Н.Н. Блохина РАМН, Москва

COMBINED RADIATION THERAPY FOR LOCALLY ADVANCED CARCINOMAS OF THE CERVIX UTERI

L.A. Maryina, O.A. Kravets, M.I. Nechushkin
N.N.Blokhin Russian Cancer Research Center, Russian Academy of Medical Sciences, Moscow

The paper deals with radiotherapy for locally advanced carcinoma of the cervix uteri, by applying the sources of different dose rates: ^{60}Co of low and high activities, ^{252}Cf of high activity, ^{137}Cs, and ^{192}Ir. It presents the summary results of treatment over 30-year scientific and practical work of the Department of Radiosurgery, N.N. Blokhin Russian Cancer Research Center, Russian Academy of Medical Sciences.

Рак шейки матки (РШМ) продолжает занимать ведущее место в структуре женской онкологической заболеваемости и смертности в развивающихся странах, а также является важной медицинской и социальной проблемой во всех экономически развитых странах. В общей структуре заболеваемости женского населения России РШМ занимает 6-е место, что составляет 5,1%. В Москве в течение последних 10 лет заболеваемость женщин РШМ занимает 3-е место после рака эндометрия и рака яичников. Несмотря на достигнутые успехи в диагностике этой патологии, в настоящее время значительное количество женщин обращаются за медицинской помощью уже с распространенной формой заболевания. Так, по данным статистики, среднероссийский показатель запущенности больных РШМ (выявление III–IV стадии заболевания) в 2003 г. составил 39,7%. Отмечено значительное увеличение частоты выявления различных форм РШМ у женщин молодого возраста (15–39 лет), что явилось основной причиной смерти в этой возрастной категории [1].

Лучевая терапия считается эффективным методом лечения больных местно-распространенным РШМ и применяется в большинстве случаев в качестве самостоятельного метода лечения опухоли данной локализации.

Современная радиационная онкология характеризуется разработкой и совершенствованием различных способов повышения эффективности лечения онкологических больных. За последние десятилетия произошло значительное совершенствование методов наружного облучения: использование высокоэнергетического излучения, создание новых систем топометрической подготовки и контроль за воспроизведением сеанса облучения.

Совершенствование аппаратуры для контактного облучения, производство различных радионуклидов, таких как Co, Cs, Cf, а в последнее десятилетие – Ir, привели к развитию методов брахитерапии, позволяющих подводить высокие дозы к ограниченному объему ткани за предельно короткое время. Модернизация все шире используемого метода автоматизированного последовательного введения радиоактивных источников («remote afterloading») позволила упростить сам метод лечения, сделать внутриполостной метод лучевой терапии более доступным и главное – более эффективным с точки зрения непосредственных и отдаленных результатов лечения больных онкогинекологическим раком, в частности РШМ.

Современные успехи лучевой терапии РШМ во многом обусловлены также большими достижениями клинической радиобиологии, клинической дозиметрии, высоким научно-техническим уровнем топометрической подготовки и воспроизведения результатов лечения. Вместе с тем несмотря на значительные успехи в лечении больных РШМ, достигнутые за последние 25–30 лет, результаты все еще не могут считаться удовлетворительными.

По последним опубликованным в отечественной и зарубежной литературе данным, даже в специализированных онкологических и онкорадиологических клиниках, имеющих наибольший опыт лечения РШМ, исчисляемый многими сотнями и тысячами больных, 5-летняя выживаемость пациентов достигает 65% и варьирует от 15 до 80% в зависимости от степени распространения опухолевого процесса, т.е. достаточно большой процент больных умирают от дальнейшего прогрессирования заболевания [2–7].

Не удалось серьезно улучшить результаты лечения и путем развития таких направлений, как применение электроноакцепторных соединений, радиосенсибилизирующих гипоксические клетки опухоли, использование локальной гипертермии, облучение в условиях гипоксии.

Одним из направлений 30-летней научно-практической деятельности отделения радиохирургии РОНЦ им. Н.Н. Блохина РАМН является повышение эффективности лечения больных РШМ путем разработки и совершенствования методов сочетанной лучевой терапии.

При лечении больных РШМ применяются два метода введения аппликаторов и радиоактивных источников излучения: «simple afterloading» и «remote afterloading». Методика «simple afterloading» (ручное последовательное введение эндостатов и источников излучения) применялась в отделении с 1979 по 1985 г. с использованием источников ^{60}Co низкой активности. Особенность данного метода заключалась в применении специального защитно-технического оборудования в виде ширм и хранилища источников. Методики различались длительностью сеансов внутриполостного облучения (до 24 ч), количеством фракций (4–5), уровнями суммарных поглощенных доз в точках А (60–70 Гр). 5-летняя выживаемость больных РШМ при II стадии составила 74%, III стадии – 40,3%.

Методика «remote afterloading» (автоматизированное последовательное введение эндостатов и источников излучения высокой или низкой активности) начала в 1960–70-х гг. широко внедряться в клиническую практику за рубежом и осваиваться в российских клиниках. Методика представляет собой сочетание клинических и радиобиологических аспектов использования фракционированного облучения. Разработаны и внедрены режимы крупного фракционирования при внутриполостной лучевой терапии РШМ (РОД в точках А 10 Гр). Лечение проводилось на гамма-терапевтическом аппарате АГАТ-В отечественного производства с линейным источником ^{60}Co высокой активности с 1979 по 2003 г. [4]. 5-летняя выживаемость больных РШМ I стадии составила 85%, II – 76,2%, III – 41,9%.

С 1982 г. отделение оснащено гамма-терапевтическим аппаратом «Селектрон LDR/MDR» (Голландия) с источником 137Cs, который является наиболее часто используемым радионуклидом в методике «afterloading» в условиях низкой мощности дозы излучения. Аппарат «Селектрон» является универсальной системой внутриполостной гамма-терапии с дистанционным управлением, компактной передвижной установкой, включающей в себя все необходимые функциональные устройства. Одним из отличительных нововведений системы «Селектрон» является наличие аппликаторов разного назначения, что дает возможность проведения лучевой терапии карциномы шейки матки, культи шейки матки, влагалища и др. Разработанная методика лечения больных РШМ позволила добиться 5-летней выживаемости, равной 85,7% при I стадии, 53,7% при II, 43,4% при III.

Из литературы, посвященной исследованию радиочувствительности злокачественных новообразований, известно, что многие из них содержат большие фракции гипоксических или аноксических клеток. Это обусловливает их низкую радиочувствительность к традиционным методам лучевой терапии – контактной и дистанционной гамма-терапии. С 1983 по 2003 г. в клинике внедрены методики внутриполостной лучевой терапии РШМ с использованием источника ^{252}Cf высокой активности на аппарате АНЕТ-В. Применение нейтронной терапии рассматривается клиницистами прежде всего как возможность воздействия плотноионизирующего излучения на резистентные элементы опухоли. 5- и 10-летняя выживаемость после сочетанной лучевой терапии РШМ составила при I стадии 87,8 и 80,1%, при II – 76,6 и 70,7%, при III – 70,9 и 64,6% соответственно [8].

В современной мировой научной литературе активно обсуждается вопрос о том, какой из методов внутриполостного облучения – с низкой и высокой мощностью дозы (HDR) – является предпочтительным, т.е существуют ли различия в клинической эффективности лечения больных, а также выраженности лучевых повреждений. Такие исследования стали возможными с момента развития контактной лучевой терапии в условиях HDR, в частности, с эпохи начала использования источника ^{192}Ir [6, 7, 9, 10].

С 1991 г. клиника радиохирургии располагает высокотехнологичным оборудованием с использованием источника ^{192}Ir HDR на гамма-терапевтическом аппарате «Микроселектрон» (Голландия) для отработки современных методик лечения онкогинекологических больных. Был разработан и теоретически обоснован режим фракционирования внутриполостной лучевой терапии РШМ в условиях HDR. 5-летняя выживаемость больных РШМ II стадии составила 82,3%, III – 46,8%, IV – 25,9%. При использовании радиоактивного ^{192}Ir частота постлучевых осложнений – циститов и ректитов – составила по 6,9% [11, 12].

С 2006 г. продолжается работа в данном направлении на радиотерапевтическом комплексе «Гамма-Мед» (Германия) с наиболее современной системой планирования сеансов контактного облучения Brachyvision.

Использование источников HDR (^{192}Ir) при внутриполостной лучевой терапии РШМ имеет ряд преимуществ: пошаговое продвижение источника позволяет проводить оптимизацию дозного распределения путем изменения времени в каждой позиции; подведение высоких доз к опу-

холи в условиях защиты окружающих тканей исключает радиационную нагрузку за короткое время облучения; лечение можно проводить амбулаторно. Однако при использовании техники HDR требуется тщательный контроль, поскольку короткое время лечения пациента не допускает ошибок. В будущем предполагается широкое применение данного вида лучевой терапии с использованием компьтерной и магнитно-резонансной томографии для оптимизации распределения дозы. Это поможет лучше учитывать индивидуальные анатомические особенности и объем опухолевого процесса, взаимосвязь с окружающими органами и тканями для расчета более комфортного дозного распределения и снижения нагрузки на критические органы и ткани. Последующие рандомизированные клинические исследования позволят оценить результаты лечения, частоту возникновения лучевых реакций и осложнений, качество жизни пациентов. Это поможет определить место приборов для внутриполостной лучевой HDR-терапии в современном оснащении радиотерапевтической радиологической клиники.

ЛИТЕРАТУРА

1. Злокачественные новообразования в России и странах СНГ в 2003 г. Под ред. М.И. Давыдова, Е.М. Аксель. М.; 2005.
2. Вишневская Е.Е., Протасеня М.М., Океанова Н.И. и др. Результаты и пути совершенствования методов лечения рака шейки матки. Материалы III съезда онкологов и радиологов СНГ. Ч. II. Минск, 25–28 мая 2004 г. с. 192–3.
3. Гранов А.М., Винокуров В.Л. Лучевая терапия в онкогинекологии и онкоурологии. С.-Пб., Фолиант; 2002. с. 350.
4. Киселева В.Н., Бальтер С.А., Корф Н.Н., Лебедев А.И. Режимы крупного фракционирования при внутриполостной лучевой терапии рака шейки матки. Методические рекомендации. М.; 1976.
5. Марьина Л.А., Чехонадский В.Н., Нечушкин М.И., Киселева М.В. Рак шейки и тела матки. Лучевая терапия с использованием калифорния 252, кобальта 60, цезия 137. М., Издательский центр «Вентана-Шраф»; 2004. с. 430.
6. Чехонадский В.Н., Марьина Л.А., Кравец О.А. Учет эффекта мощности дозы при планировании внутриполостного облучения онкогинекологических больных. В кн.: Высокие технологии в онкологии. Материалы 5 Всероссийского съезда онкологов. Казань, 4–7 октября 2000. т. 1. с. 507–9.
7. ESTRO Teaching course on Modern Brachytherapy Techniques. Lisbon, Portugal. June 2002. V. 1, 2.
8. Кравец О.А., Марьина Л.А., Чехонадский В.Н., Русанов А.О. Сочетанная лучевая терапия рака шейки матки с использованием иридия-192. Вестн РОНЦ им. Н.Н. Блохина РАМН 2002;(2):11–3.
9. Arai T., Nakano T., Morita S. et al. High-dose rate remote afterloading intracavitary radiation therapy for cancer uterine cervix. A 20 year experience. Cancer 1992;69:175—80.
10. Chen S.W., Liang J.A., Yeh L.S. et al. Comparative study of reference points by dosimetric analyses for late complications after uniform external radiotherapy and high-dose-rate brachytherapy for cervical cancer. Int J Radiat Oncol Biol Phys 2004;60(2); 663—71.
11. Костромина К.Н., Разумова Е.Л. Современные стратегические подходы к лучевому лечению больных раком шейки матки. Вестн РНЦРР МЗ РФ 2004;(3).
12. Туркевич В.Г., Авакумова В.В. Современные подходы брахитерапии рака шейки матки с различной мощностью дозы. В кн.: Высокие технологии в онкологии. Материалы 5 Всероссийского съезда онкологов. Казань, 4–7 октября 2000 г. Т. 1. с. 359–60.

Сотрудниками ГУ РОНЦ им. Н.Н. Блохина РАМН и кафедрой онкологии ММА им. И.М. Сеченова совместно с фирмой «АстраЗенека» подготовлена и реализована видеопрограмма, включающая обучающие материалы по эндокринотерапии и хирургическому лечению первичного рака молочной железы.

Диск предназначен для онкологов широкой лечебной сети и постдипломного образования.

По вопросам приобретения диска можно обращаться в редакцию журнала **«Опухоли женской репродуктивной системы»**.

Зикиряходжаев Азиз Дилшодович
Телефон: +7(495)3242830
E-mail: azizz@mail.ru

Представленные данные комментирует академик Академии медико-технических наук РФ, заслуженный деятель науки РФ, доктор медицинских наук, профессор, руководитель отделения опухолей молочных желез В.П. Летягин.

Содержание диска:

I часть.
Комментарии к хирургическому лечению.
Радикальная резекция молочной железы.
Клинический диагноз: рак молочной железы T2N2M0, состояние после предоперационной химиолучевой терапии.
Радикальная резекция молочной железы.
Клинический диагноз: рак левой молочной железы T1N1M0.
Радикальная мастэктомия с сохранением грудных мышц.
Клинический диагноз: рак Педжета левой молочной железы.

II часть.
Комментарии к лекарственной терапии.
Клинический случай №1.
Клинический случай №2.
Клинический случай №3.
Клинический случай №4.
Клинический случай №5.
Клинический случай №6.

ЛИЗОФОСФАТИДИЛОВАЯ КИСЛОТА КАК БИОМАРКЕР РАКА ЯИЧНИКА

Р.Р. Кидралиев, Л.В. Адамян, К.И. Жордания, В.М. Говорун, Н.Е. Кушлинский, А.С. Кидралиева

Кафедра репродуктивной медицины и хирургии ФПДО Московского государственного медико-стоматологического университета; РОНЦ им. Н.Н. Блохина РАМН; НИИ физико-химической медицины, Москва

LYSOPHOSPHATIDYLIC ACID AS A BIOMARKER OF OVARIAN CANCER

R.R. Kidraliyev, L.V. Adamyan, K.I. Zhordania, V.M. Govorun, N.Ye. Kushlinsky, A.S. Kidraliyeva

Department of Reproductive Medicine and Surgery, Moscow State Medical Stomatological University; N.N.Blokhin Russian Cancer Research Center, Russian Academy of Medical Sciences; Research Institute of Physicochemical Medicine, Moscow

The plasma level of lysophosphatidylic acid (LPA) in patients with ovarian cancer is significantly higher than that in healthy women. The level of the fraction of 16:0-LPA in patients with this condition is significantly higher than that in both apparently healthy women and patients with borderline and benign ovarian neoplasms, or gynecological diseases of non-tumor nature.

Высокая смертность при раке яичника (РЯ) обусловлена главным образом отсутствием эффективной диагностики на ранних стадиях заболевания. Ранняя диагностика РЯ остается главной нерешенной проблемой в онкогинекологии. К сожалению, предлагаемые скрининговые программы для выявления РЯ не отвечают большинству требований ВОЗ к скринингам в онкологии. Во-первых, до настоящего времени не разрешены вопросы патогенеза заболевания. Во-вторых, предлагаемые диагностические тесты не являются строго специфичными для выявления РЯ, особенно на ранних стадиях, так как дают высокий процент ложноотрицательных результатов. В-третьих, окончательно не определена лечебная тактика при различной степени распространения опухолевого процесса, а результаты лечения РЯ остаются неудовлетворительными.

В сложившейся ситуации не прекращается поиск новых методов диагностики РЯ. Одним из наиболее перспективных направлений является использование опухолевых маркеров. Широко применяемый биомаркер CA-125 не является строго специфичным для РЯ и может быть повышен при других локализациях опухолей серозно-папиллярного строения. Уровень CA-125 редко повышен в сыворотке крови пациенток с I стадией РЯ и может быть повышен у больных с доброкачественными гинекологическими заболеваниями. Определение сывороточного CA-125 совместно с ультразвуковым скринингом более специфично, но позволяет выявлять только около половины больных с ранними стадиями РЯ. Кроме того, до сих пор практически невозможно прогнозировать вероятность и сроки возникновения рецидива заболевания. Вместе с тем прогресс в понимании биологии РЯ позволил идентифицировать многочисленные биологически активные вещества, участвующие в процессе развития злокачественной опухоли и непосредственно являющиеся продуктом этого процесса.

Лизофосфатидиловая кислота (LPA) – простой биоактивный лизофосфолипид, обладающий многочисленными функциями в различных типах клеток. LPA усиливает пролиферацию и диссеминацию злокачественных клеток яичника, а также повышает их резистентность к препаратам платины. LPA увеличивает продукцию фактора роста эндотелия сосудов (VEGF) и активатора плазминогена урокиназного типа (uPA), а также уровень самой LPA в злокачественных клетках яичника. Уровни LPA постоянно повышены в плазме крови и асцитической жидкости больных РЯ [1–5].

Образующаяся в результате активации тромбоцитов, фибробластов, а также других клеток LPA является нормальным компонентом сыворотки крови, где она присутствует в связанной с альбумином форме в физиологической концентрации 2–20 мкмоль/л. Возможен и внеклеточный путь образования LPA. В частности, экзогенная фосфолипаза D способна гидролизовать лизофосфатидилхолин с последующим образованием LPA, что в дальнейшем ведет к активации рецепторов LPA. Данное взаимодействие медиатора и рецептора приводит к внутриклеточному высвобождению Ca2+, активации митогенактивируемых протеинкиназ, Rh0-зависимому изменению цитоскелета, стимуляции пролиферации клетки [4–6]. Имеются данные о том, что сами злокачественные клетки яичника синтезируют LPA в больших количествах, в то время как нормальные клетки яичника не образуют LPA [3].

Было установлено, что специфические G-протеинпарные рецепторы (GPCRs), присутствующие на поверхности многих типов клеток, отвечают за клеточные эффекты LPA. GPCRs кодируются EDG и называются рецепторами эндотелиального дифференцировочного гена (EDGRs). При этом EDG2, EDG4, EDG7 являются высокочувствительными рецепторами LPA, в то время как EDG1 относится

к низкочувствительным рецепторам. Уровни рецепторов EDG4 и EDG7 постоянно повышены в эпителиальных клетках РЯ за счет аберрантного ответа злокачественных клеток на воздействие LPA. Рецепторы EDG4 отсутствуют в нормальных эпителиальных клетках яичника, в то время как уровни EDG2, EDG3 и EDG5 в клетках нормального эпителия яичника значительно выше соответствующих уровней в злокачественных клетках яичника. EDG2 может являться негативным регуляторным рецептором LPA, индуцирующим апоптоз в злокачественных клетках яичника и противодействующим эффектам с других рецепторов LPA. Клетки РЯ не экспрессируют EDG1 мРНК, но имеют различные уровни EDG2 мРНК и часто экспрессируют EDG4 мРНК [1, 2, 5, 6].

Осуществление многочисленных эффектов LPA зависит от экспрессии новых рецепторов злокачественными клетками яичника. Таким образом, LPA имеет существенное значение для патофизиологии и исхода заболевания.

По последним данным, другие близкие к LPA лизофосфолипиды, такие как лизофосфатидилхолин и лизофосфатидилинозитол, также обнаруживаются в повышенных концентрациях в асцитической жидкости и плазме крови больных РЯ и могут являться потенциальными биомаркерами заболевания [7, 8].

Количественное определение уровней LPA в плазме крови в сочетании с другими клиническими и морфологическими показателями может иметь важное значение в диагностике РЯ, в том числе дифференциальной, позволит индивидуально подходить к выбору методов лечения этой категории пациенток, а также оценивать прогноз болезни и выявлять ранний рецидив заболевания.

Целью нашего исследования было определение содержания плазменной LPA и анализ ее содержания в зависимости от стадии заболевания, распространенности опухолевого процесса и гистологического типа новообразования. В работе был использован метод масс-спектрометрии, позволяющий одновременно выявлять и подсчитывать различные подтипы LPA. Данный метод является в несколько раз более чувствительным, чем ранее использовавшийся метод газовой хроматографии.

Материалы и методы

Проведено клиническое и лабораторное обследование 135 женщин, которые были разделены на 4 группы.

Основную группу составили 10 (14,3%) женщин с I стадией заболевания, 16 (22,9%) со II, 40 (57,1%) с III и 4 (5,7%) больных с IV стадией. У 10 женщин был рецидив РЯ. Возраст обследуемых основной группы составлял от 25 до 81 года (средний возраст 53,8±12,5 года).

Из фоновых заболеваний были отмечены миома матки – 12 (17,1%) больных, аднексит – 7 (10%), а также эндометриоз, киста яичника, дисфункция, эрозия шейки матки. В большинстве наблюдений фоновых заболеваний выявлено не было.

Гистологически в 47 (67,1%) случаях была выявлена серозная аденокарцинома, в 8 (11,4%) – эндометриоидная аденокарцинома, в 7 (10%) – муцинозная аденокарцинома, в 6 (8,6%) – светлоклеточная аденокарцинома и в 2 (2,9%) – опухоль Бреннера (злокачественный вариант). Высокая степень дифференцировки опухоли была обнаружена в 11 (15,7%) наблюдениях, умеренная – в 21 (30%), низкая – в 38 (54,3%).

Среднее значение CA-125 в основной группе больных было равно 405,0±153,3 МЕ/мл. В 46 (65,7%) случаях CA-125 был выше порогового уровня (>35 МЕ/мл). Нужно отметить, что повышенная концентрация CA-125 была выявлена только у 2 (20%) из 10 пациенток с I стадией заболевания и у 8 (50%) из 16 со II стадией, а также у 8 (80%) из 10 больных с рецидивом РЯ.

Вторую группу составили 25 больных, из которых у пяти были диагностированы пограничные серозные папиллярные цистаденомы. Также во 2-ю группу вошли 16 больных с доброкачественными новообразованиями яичника (серозная цистаденома, муцинозная цистаденома, тератома, эндометриоидная киста) и 4 пациентки с гинекологическими заболеваниями неопухолевой природы (воспалительные процессы придатков матки, эндометриоз). Кроме того, у 6 пациенток этой группы была также диагностирована миома матки. Возраст больных данной группы составил от 19 до 70 лет (44,7±16,6 года).

Средний уровень CA-125 в данной группе пациенток составил 144,9±94,7 МЕ/мл. Повышенная концентрация CA-125 была отмечена у 12 (48%) больных. Необходимо особо отметить повышенные уровни CA-125 у трех больных, страдающих серозными пограничными опухолями яичника, что с учетом морфологического диагноза и доброкачественного течения заболевания является ложноположительным результатом.

В 3-ю группу вошли 20 больных, которых можно разделить на две подгруппы: больные раком шейки матки (n=12; 60%) и больные раком тела матки (n=8; 40%). Средний возраст больных данной группы составил 54,2±14,9 года, средний уровень CA-125 – 56,8±27,1 МЕ/мл. Повышенная концентрация CA-125 была выявлена у 3 больных раком шейки матки и у 2 пациенток с раком тела матки.

LPA является естественным метаболитом сыворотки, высвобождающимся при хранении и активации тромбоцитарной массы после взятия крови, поэтому все пробы крови тщательно собирались в специальные пробирки с EDTA (вакутейнеры). Кровь у больных брали из локтевой вены утром натощак. Плазму получали путем центрифугирования в течение 10 мин при 2000 об/мин. При этом четко хронометрировалось время, через которое удавалось получить плазму, – 15 мин. После этого пробирки с плаз-

Таблица **1**. *Средние уровни LPA (мкмоль/л) в плазме крови больных и практически здоровых женщин*

Подтип LPA	РЯ (*n*=70)	Пограничные и доброкачественные новообразования яичника и гинекологические заболевания неопухолевой природы (*n*=25)	Злокачественные гинекологические новообразования другой локализации (*n*=20)	Контроль (*n*=20)
16:0-LPA	1,61±0,27*	0,68±0,17*	0,74±0,22*	0,20±0,08
18:0-LPA	0,89±0,10**	0,53±0,18**	0,49±0,17**	0,10±0,02
18:1-LPA	0,37±0,12**	0,52±0,16**	0,45±0,14**	0,03±0,02
18:2-LPA	0,39±0,08**	0,39±0,10**	0,41±0,11**	0,07±0,04
20:4-LPA	0,27±0,04**	0,30±0,08**	0,35±0,09**	0,02±0,02
22:6-LPA	0,19±0,02**	0,32±0,08**	0,26±0,07**	0,03±0,02
16:0-A-LPA	0,14±0,03	0,10±0,03	0,12±0,04	Н.д.
18:0-A-LPA	0,11±0,02	0,10±0,03	0,04±0,02	0,03±0,02
Total LPA	0,50±0,15*	0,37±0,12*	0,36±0,12*	0,07±0,05

Примечание. Здесь и в табл. 2: * $p<0,01$, ** $p<0,05$ по сравнению с контролем. Н.д. – нет данных.

мой помещали в специальный контейнер с температурой 5°С, в котором их доставляли в лабораторию биохимии НИИ физико-химической медицины, где немедленно замораживали при температуре -70°С. В работе была использована методика экстракции липидов из плазмы по Фолчу. К 0,5 мл плазмы крови добавляли 2,0 мл смеси хлороформ:метанол (2:1) и 0,1 мл 6N раствора HCl. После встряхивания в течение 1–2 мин пробы инкубировали при комнатной температуре и затем центрифугировали в течение 10 мин при 2000 об/мин. Нижнюю фазу, содержащую липиды, переносили в чистую стеклянную пробирку и упаривали после объединения со вторым хлороформным экстрактом из водной фазы при 30°С под током азота. Упаренные липиды растворяли в 50 мкл метанола и наносили 5–10 мкл на колонку Zorbax Eclypse XDB-C18 2,1 × 150 мм, 5 мкм. Хроматографию проводили в градиенте ацетонитрил/метанол 0 – 100 на хроматографе Agilent 1100, укомплектованном автосэмплером, оптическим и турбидиметрическим детектором и соединенном с масс-спектрометрическим детектором Agilent SL. Скорость потока 1 мл/мин, время хроматографии 25 мин. Получение спектров осуществляли в положительном и отрицательном режиме с напряжением на игле небулайзера 1,5 кВ и подогревом иглы до 150°С.

Результаты

Во всех 4 группах сравнения определялись значения 8 подтипов LPA (16:0-LPA, 18:0-LPA, 18:1-LPA, 18:2-LPA, 20:4-LPA, 22:6-LPA, 16:0-A-LPA,18:0-A-LPA) и общий средний показатель LPA – Total LPA.

Средние значения фракций 16:0-LPA, 18:0-LPA и 18:1-LPA в трех группах сравнения были достоверно выше соответствующих показателей в группе контроля (табл. 1). При сравнении результатов основной группы с данными 2-й и 3-й групп также были выявлены существенные отличия. Значения фракций 16:0-LPA и 18:0-LPA достоверно отличались от показателей второй и третьей групп сравнения ($p<0,01$ и $p<0,05$ соответственно). Кроме того, общие показатели LPA основной и контрольной группы достоверно различались ($p<0,01$). Отмечено достоверное отличие некоторых фракций LPA во 2-й и 3-й группах от показателей в группе контроля. Во всех других случаях достоверных различий выявлено не было. Необходимо отметить наиболее высокий показатель LPA для фракций 16:0-LPA и 18:0-LPA (1,61±0,27 и 0,89±0,10 соответственно) при РЯ. При этом при сравнении средних значений 16:0-LPA и 18:0-LPA при РЯ с соответствующими значениями в других группах сравнения более высокая достоверность была отмечена для фракции 16:0-LPA. Данный факт может свидетельствовать о том, что подтип 16:0-LPA является наиболее чувствительной фракцией LPA при РЯ.

Средние значения всех фракций LPA, а также общее содержание LPA у больных РЯ значительно выше ($p<0,01$ и $p<0,05$) соответствующих показателей в группе контроля (табл. 2). При этом можно отметить наиболее высокие показатели 16:0-LPA при всех стадиях заболевания. Подтип 16:0-LPA оказался наиболее показательным среди всех фракций LPA независимо от стадии заболевания. Значение 16:0-LPA выше порогового уровня 1,0 мкмоль/л считалось повышенным. Достоверных различий между группами, выделенными в зависимости от стадии РЯ, обнаружено не было.

Из 10 пациенток с I стадией РЯ 9 (90%) имели повышенный уровень 16:0-LPA и 2 (20%) больные – CA-125. При этом у всех больных с I стадией заболевания, у которых CA-125 был отрицательным, 16:0-LPA

Таблица **2**. *Средние значения 16:0-LPA (мкмоль/л) в контроле и при РЯ с учетом стадии заболевания*

Подтип LPA	I стадия (*n*=10)	II стадия (*n*=16)	III стадия (*n*=40)	IV стадия (*n*=4)	Группа контроля (*n*=20)
16:0-LPA	1,52±0,39*	1,62±0,24*	1,47±0,16*	1,51±0,17*	0,20±0,08
18:0-LPA	0,88±0,14*	0,76±0,18*	0,81±0,17*	0,83±0,07*	0,10±0,02
18:1-LPA	0,26±0,06*	0,41±0,07*	0,31±0,04*	0,54±0,09*	0,03±0,02
18:2-LPA	0,34±0,02*	0,42±0,04*	0,29±0,04*	0,75±0,10*	0,07±0,04
20:4-LPA	0,33±0,03*	0,28±0,03*	0,27±0,05*	0,12±0,02*	0,02±0,02
22:6-LPA	0,08±0,04**	0,08±0,01**	0,30±0,05**	0,11±0,02**	0,03±0,02
16:0-A-LPA	0,13±0,01	0,11±0,03	0,19±0,08	0,08±0,02	Н.д.
18:0-A-LPA	0,06±0,01*	0,11±0,04*	0,15±0,03*	0,09±0,06*	0,03±0,02
Общая LPA	0,45±0,05*	0,47±0,07*	0,47±0,05*	0,50±0,11*	0,07±0,05

был выше порогового уровня. Из 16 пациенток со II стадией РЯ 16:0-LPA был повышен у 14 (87,5%) и только у 8 (50%) женщин был выявлен положительный СА-125. Из 44 больных с III и IV стадиями болезни СА-125 был выше нормы у 36 (81,8%), в то время как 16:0-LPA был положителен у 43 (97,7%) больных.

В основной группе из 70 больных уровень 16:0-LPA был выше порогового (>1 мкмоль/л) у 66 (94,3%) женщин, тогда как уровень СА-125 был выше нормы (>35 МЕ/мл) у 46 (65,7%) больных РЯ. Необходимо учесть, что маркер СА-125 ассоциирован в основном с серозной формой РЯ и при других морфологических формах (муцинозная, эндометриоидная, светлоклеточная) даже при запущенных стадиях повышается не более чем у 30–40% больных.

Среднее содержание всех подтипов LPA при рецидивах заболевания было высоким и достоверно не отличалось от соответствующих показателей при различных стадиях РЯ.

Следует отметить высокое содержание подтипа 16:0-LPA и при рецидивах заболевания [9]. Из 10 больных с рецидивом РЯ у 8 (80%) отмечалось повышение уровня 16:0-LPA выше порогового. В то же время повышение концентрации СА-125 наблюдалось также у 8 (80%) больных. Необходимо подчеркнуть установленный нами важный факт, что у больных с отрицательными показателями одного из маркеров другой показатель был выше нормы. Таким образом, в нашем исследовании у всех 10 (100%) больных с рецидивом заболевания были повышены либо оба, либо один из маркеров, что свидетельствовало о возврате заболевания.

Уровни фракций 16:0-LPA и 18:0-LPA отличались от соответствующих значений в группах сравне-

Таблица **3**. *Среднее содержание подтипов LPA (мкмоль/л) при РЯ, пограничных и доброкачественных новообразованиях яичника и гинекологических заболеваниях неопухолевой природы*

Подтип LPA	Пограничные опухоли яичника (*n*=5)	Доброкачественные новообразования яичника (*n*=16)	Гинекологические заболевания неопухолевой природы (*n*=4)	РЯ (*n*=70)
16:0-LPA	0,79±0,15*	0,74±0,14*	0,52±0,06*	1,61±0,27
18:0-LPA	0,58±0,13*	0,51±0,15*	0,65±0,03*	0,89±0,10
18:1-LPA	0,52±0,14	0,54±0,14	0,18±0,07	0,37±0,12
18:2-LPA	0,32±0,13	0,41±0,12	0,41±0,13	0,39±0,08
20:4-LPA	0,25±0,12	0,29±0,11	0,24±0,12	0,27±0,04
22:6-LPA	0,29±0,14	0,34±0,13	0,06±0,02	0,19±0,02
16:0-A-LPA	0,08±0,02	0,14±0,03	0,15±0,03	0,14±0,03
18:0-A-LPA	0,06±0,02	0,12±0,04	0,04±0,01	0,11±0,02
Общая LPA	0,36±0,05	0,39±0,03	0,28±0,02	0,50±0,15

Примечание. * $p<0,05$ по сравнению с РЯ.

ния с достоверностью $p<0,05$ (табл. 3). Для остальных подтипов LPA и общей LPA достоверных отличий выявлено не было. Нужно отметить наибольшую чувствительность первых двух фракций – 16:0-LPA, 18:0-LPA, уровень которых был наивысшим во 2-й группе. Средние значения фракций LPA в данной группе больных были несколько выше соответствующих показателей в группе контроля.

Уровни 16:0-LPA были повышены у 1 (20%) из 5 больных с пограничными опухолями яичника, у 2 (12,5%) из 16 пациенток с доброкачественными новообразованиями яичника и не были повышены ни у одной из четырех больных гинекологическими заболеваниями неопухолевой природы. Уровни фракций 16:0-LPA и 18:0-LPA достоверно превышали соответствующие значения в группах сравнения ($p<0,05$). Для остальных подтипов LPA, включая общую LPA, достоверных различий выявлено не было. Нужно отметить наибольшую чувствительность первых двух фракций – 16:0-LPA и 18:0-LPA, содержание которых было наивысшим значением во 2-й группе. Средние значения фракций LPA в данной группе больных были несколько выше соответствующих показателей в группе контроля.

Всего в группе пациенток с пограничными и доброкачественными новообразованиями яичника и гинекологическими заболеваниями неопухолевой природы повышенный уровень CA-125 был отмечен у 12 (48%) из 25 больных. Повышенная концентрация 16:0-LPA была выявлена у 3 (12%) женщин данной группы. При этом ни у одной больной гинекологическими заболеваниями неопухолевой природы уровень 16:0-LPA не был выше порогового [9].

Нами получены очень интересные результаты определения уровней LPA у больных с пограничными серозными опухолями яичника: при этой патологии только у одной больной отмечалось повышение уровня 16:0-LPA, в то время как концентрация CA-125 была выше нормы в 60% случаев. Несмотря на малое количество наблюдений использование метода определения 16:0-LPA у данной категории больных представляется весьма перспективным и требует дальнейших исследований.

Сравнительный анализ диагностической чувствительности онкомаркеров во всех исследуемых группах показал, что чувствительность 16-0-LPA при РЯ (94,3%) значительно превосходит таковую для CA-125 (65,7%). Специфичность 16:0-LPA (87,7%) также была выше специфичности CA-125 (72,3%). При этом нужно учитывать, что маркер CA-125 ассоциирован в основном с серозной формой РЯ, в то время как в нашем исследовании серозная аденокарцинома была обнаружена в 47 (67,1%) наблюдениях из 70.

Чувствительность и специфичность 16:0-LPA и CA-125 в группе пограничных и доброкачественных новообразований яичника и гинекологических заболеваний неопухолевой природы составили 12 и 35,5% и 48 и 52,7% соответственно. При сравнении чувствительности 16:0-LPA и CA-125 при злокачественных гинекологических новообразованиях другой локализации не было выявлено существенной разницы между показателями (40 и 48,7%).

Наши данные позволяют сделать вывод, что 16:0-LPA более чувствителен и специфичен, чем CA-125, при РЯ и менее специфичен при пограничных и доброкачественных новообразованиях яичника и гинекологических заболеваниях неопухолевой природы. Следовательно, сочетание данных двух методов исследования, несомненно, повысит качество диагностики РЯ.

Высокие чувствительность и специфичность масс-спектрометрии как метода определения уровня 16:0-LPA в плазме крови также указывают на возможность использования 16:0-LPA в качестве биомаркера как на ранних стадиях заболевания, так и при его рецидивах. Однако данный метод является дорогостоящим, и поэтому необходима разработка других, более доступных, но не менее точных, чем масс-спектрометрия, методов определения LPA.

Данное исследование показывает, что уровень фракции 16:LPA в плазме крови действительно может представлять собой потенциальный биомаркер РЯ, особенно на ранних стадиях развития процесса, а также при отрицательных показателях CA-125 при рецидивах заболевания. Однако полученные нами данные требуют подтверждения в более широких клинических исследованиях.

ЛИТЕРАТУРА

1. Contos J.J., Ishii I., Chun J. Lysophosphatidic acid receptors. Mol Pharmacol 2000;58(6):1188—96.
2. Eder A.M., Sasagawa T., Mao M. et al. Constitutive and lysophosphatidic acid (LPA)-induced LPA production: role of phospholipase D and phospholipase A2. Clin Cancer Res 2000;6(6):2482—91.
3. Fang X., Gaudette D., Furui T. et al. Lysophospholipid growth factors in the initiation, progression, metastases, and management of ovarian cancer. Ann N Y Acad Sci 2000;905:188—208.
4. Fang X., Yu S., Bast R.C. et al. Mechanisms for lysophosphatidic acid-induced cytokine production in ovarian cancer cells. J Biol Chem 2004;279(10):9653—61.
5. Fujita T., Miyamoto S., Onoyama I. et al. Expression of lysophosphatidic acid receptors and vascular endothelial growth factor mediating lysophosphatidic acid in the development of human ovarian cancer. Cancer Lett 2003;192(2):161—9.
6. Hu Y.L., Tee M.K., Goetzl E.J. et al. Lysophosphatidic acid induction of vascular endothelial growth factor expression in human ovarian cancer cells. J Natl Cancer Inst 2001;93(10):762—8.
7. Sutphen R., Xu Y., Wilbanks G.D., Fiorica J. et al. Lysophospholipids are potential biomarkers of ovarian cancer. Cancer Epidemiol Biomarkers Prevent 2004;13(7):1185—91.
8. Xu Y., Shen Z., Wiper D.W. et al. Lysophosphatidic acid as a potential biomarker for ovarian and other gynecologic cancers. JAMA 1998;280(8):719—23.
9. Kidraliyev R., Adamyan L., Govorun V. et al. Lyzophospatic acid and ovarian cancer. Int J Gynecol Cancer 2005;15(Suppl 2):137.